Aus dem pathologischen Institut der Universität Heidelberg
(Prof. Dr. Ernst)

Über einen Fall von gleichzeitigem Vorkommen von harter und weicher Gliombildung im Rückenmark mit Syringomyelie

Inaugural-Dissertation

zur Erlangung der Doktorwürde

der hohen medizinischen Fakultät
der Ruprecht-Karls-Universität zu Heidelberg

vorgelegt von

Otto Riedel

Leipzig
Verlag von F. C. W. Vogel
1918

Aus dem pathologischen Institut der Universität Heidelberg
(Prof. Dr. Ernst)

Über einen Fall von gleichzeitigem Vorkommen von harter und weicher Gliombildung im Rückenmark mit Syringomyelie

Inaugural-Dissertation

zur Erlangung der Doktorwürde

der hohen medizinischen Fakultät
der Ruprecht-Karls-Universität zu Heidelberg

vorgelegt von

Otto Riedel

Leipzig
Verlag von F. C. W. Vogel
1918

Gedruckt mit Genehmigung der medizinischen Fakultät der Universität Heidelberg.

Dekan: Prof. A. Kossel. Referent: Prof. Ernst.

Aus dem Heidelberger pathologischen Institut
(Prof. Dr. Ernst).

Über einen Fall von gleichzeitigem Vorkommen von harter und weicher Gliombildung im Rückenmark mit Syringomyelie.

Von

Otto Riedel.

Mit 6 Abbildungen und 1 Tafel.

Unter Syringomyelie verstehen wir heute eine chronisch fortschreitende Spinalaffektion, welche charakterisiert ist durch das Vorhandensein langgestreckter Höhlen.

Diese Höhlen scheinen mit Vorliebe in den zentralen Teilen des Rückenmarks, vorwiegend in der grauen Substanz hinter dem Zentralkanal, lokalisiert zu sein und stehen mit diesem in keinem unmittelbaren Zusammenhang. Nach innen zu sind sie begrenzt bzw. ausgekleidet entweder von einem zylindrischen Epithel von der Art der Ependymzellen des Zentralkanals, — dies scheint besonders dann der Fall zu sein, wenn der Zentralkanal durch die Höhlenbildung in Mitleidenschaft gezogen wird und dann das Epithel desselben sekundär in die Höhle hineinwuchert; doch ist dieses Vorkommnis für das Zustandekommen einer epithelialen Auskleidung der Höhlen keineswegs notwendig — oder durch eine mehr oder minder mächtige Schicht kollagenen Bindegewebes, oder aber durch ein gewuchertes Gliagewebe, das dann im innersten Saum der Höhlen häufig deutliche Zeichen der Erweichung und des Zerfalls zeigt.

Eine fast nie fehlende Begleiterscheinung der Höhlenbildung ist eine Proliferation von Neuroglia von hyperplastischem oder

blastomatösem Charakter; sie ist stets so lokalisiert, daß sie die Höhlen entweder mantelförmig umgibt oder sich wenigstens in der nächsten Umgebung der Höhlenbildung vorfindet. Ihre Form ist häufig die eines Stifts oder Stabs, der das Rückenmark in der Längsrichtung in seiner ganzen Ausdehnung oder in größeren oder kleineren Abschnitten durchzieht.

Als weitere Begleiterscheinung zeigt sich oft eine hyaline Degeneration der Gefäßwände, speziell der Adventitia im Bereich der Gliaproliferation, oft auch im sonst noch normalen Rückenmarksgewebe. Die Gefäße sind oft gänzlich obliteriert, anscheinend auch vermehrt, häufig mit zelligen Elementen erfüllt, die sich auch außerhalb der Gefäße in Form von kleinen Rundzellen vorfinden können, besonders in den adventitiellen Lymphscheiden.

Das Verhalten des Zentralkanals wird sehr verschieden geschildert: bald ist er normal, bald partiell oder in seinem ganzen Verlauf erweitert, bald gänzlich obliteriert und an seiner Stelle ein Haufen von Ependymzellen, manchmal ist er auch in die Höhlenbildung miteinbegriffen.

Der Name Syringomyelie wurde erstmalig von Ollivier im Jahre 1823 gebraucht, er meinte damit nichts anderes, als der Name tatsächlich besagt: Eine Röhrenbildung im Rückenmark, die er in der Persistenz des Zentralkanals im extrauterinen Leben, von ihm als pathologischer Vorgang, als Hemmungsbildung aufgefaßt, erblickte.

Ollivier wurde sehr bald widerlegt, die Persistenz des Zentralkanals wurde von vielen Autoren behauptet und seit Stilling im Jahr 1859 allgemein angenommen. Damit scheint der Ausdruck für längere Zeit in Vergessenheit geraten zu sein.

Simon nahm ihn im Jahr 1874 wieder auf. Er tat dies, um den seither ganz allgemein für Höhlenbildungen im Rückenmark gebrauchten Ausdruck Hydromyelie einzuschränken. Unter letzterem will er speziell eine hydropische Erweiterung des Zentralkanals verstanden wissen, gleichwie Hydrocephalus eine spezielle Bezeichnung für den Hydrops der Gehirnhöhlen sei und für Höhlungen außerhalb der Ventrikel andere Bezeichnungen (z. B. Porencephalie) im Gebrauch seien.

Von der Hydromyelie im Sinn Simons soll hier gänzlich abgesehen werden, obwohl zwischen den beiden erwähnten Formen manche Beziehungen und Übergänge vorhanden zu sein scheinen.

Der hier zur Besprechung kommende Fall hat jedenfalls mit Hydromyelie nichts zu tun.

Die Frage der Genese der Syringomyelie ist heute soweit geklärt, daß wir sicher sagen können, daß sie nicht einheitlicher Natur ist. Die schon im Jahr 1896 von Saxer aufgestellten Sätze: „Höhlenbildungen im Rückenmark kommen aus den allerverschiedensten Ursachen zustande und sind die Folge der allerverschiedensten Prozesse.

Eine einheitliche Darstellung eines anatomischen Krankheitsbilds „Syringomyelie" ist ganz unmöglich, da selbst die weitgefaßteste Schilderung nicht für eine genügend große Anzahl von Fällen zutreffend sein kann.

Es involviert daher das Wort Syringomyelie keinen anatomischen Begriff und kann als korrekt vorläufig nur eine Bezeichnung, wie z. B. die neuerdings geübte „Myelomeningitis mit Syringomyelie" . . . betrachtet werden, indem die Grunderkrankung mit dem auffallendsten Symptom zusammen genannt wird . . ." bestehen heute noch voll und ganz zu Recht.

Im Jahre 1898 haben Kaiser und Küchenmeister versucht, der Mannigfaltigkeit in der Pathogenese der Röhrenbildungen im Rückenmark durch eine schematische Einteilung gerecht zu werden, die hier wiedergegeben sei:

A. Einfache Erweiterung des Zentralkanals — Hydromyelie.
   1. Angeboren.
   2. Erworben: a) bei Kompression des Rückenmarks? b) bei Behinderung im Abfluß des Liquor cerebrospinalis; c) bei Hemmungsbildung des Rückenmarks.

B. Höhlenbildung im Rückenmark, Beteiligung der Rückenmarksubstanz an der Höhlenbildung — Syringomyelie.
   1. Angeboren.
   2. Erworben: a) durch gliotische Wucherung und Zerfall, gleichgültig, ob die Gliose vom Ependym des Zentralkanals oder von im Mark befindlichen Zellnestern embryonalen Keimgewebes ausgeht; b) durch Hämorrhagie; c) durch Embolie; d) durch Myelitis; e) durch Erweichung infolge Kompression; f) durch regressiven Gewebszerfall; g) durch Abszedierung.

Ernst wendet gegen diese Einteilung mit Recht ein, daß eine Entscheidung, ob eine Form angeboren oder erworben sei, oft unmöglich ist, und daß aus angeborenen Hydromyelien durch Gliosen, Blutungen, Zerfall, Syringomyelien werden können. Was

und wieviel bei den Syringomyelien angeboren und auf Entwicklungsstörungen zu beziehen sei, sei heute schwer zu sagen. Auf weitere Ausführungen Ernsts an derselben Stelle wird später zurückzukommen sein.

Die eben angeführte Einteilung von Kaiser und Küchenmeister ist völlig ungeeignet, einen gewissen Überblick über die verschiedenen Theorien über die Pathogenese der Syringomyelie zu verschaffen. Sie ist hierhergestellt worden, um zu zeigen, wie divergierend und auch wie unklar jetzt noch die Anschauungen über die grundlegendsten pathologisch-anatomischen Begriffe in der Genese der Erkrankung sind. Abgesehen von den Einwendungen Ernsts muß ich sagen, daß mir bis jetzt der Begriff der „angeborenen Syringomyelie" fremd war. Ich habe bis jetzt das Wesen der Syringomyelie gerade darin erblickt, daß sie eben nicht angeboren, sondern stets erworben ist, bei häufig vorhandener kongenitaler Anlage. Das Gegenteil von „erworben" ist ja auch nicht „angeboren", sondern „vererbt". Ernst sagt hier: „Auffallend ist der mangelnde Einfluß der Vererbung und das Fehlen des familiären Auftretens der Syringomyelie, wie z. B. bei Geschwistern." Der Verdacht, daß in der obigen Einteilung die Begriffe „angeboren" und „vererbt" verwechselt worden sind, liegt deshalb nahe, weil gerade embryonale Anlagen, bzw. Bedingungen ausdrücklich als „erworben" bezeichnet werden (s. A. 2c und B. 2a).

Über die verschiedenen Theorien über die Pathogenese der Syringomyelie ist folgendes zu sagen:

Virchow beschreibt in einer kurzen Abhandlung eine partielle Ektasie des offenen Zentralkanals, die auf alle Fälle im Rückenmark vorkommen könne und zwar in allen Graden von einfacher Vergrößerung bis zu vollkommen cystischer Form. Er habe 3—4mal rosenkranzartige Ektasien des Kanals bei Leuten gefunden, bei denen es wenigstens sehr wahrscheinlich gewesen sei, daß eine kongenitale Abweichung die Prädisposition zu dem fortschreitenden mit Atrophie des Marks verbundenen Leiden gelegt habe. Leyden, der dem Simonschen Vorschlag (s. o.) insofern folgt, als er die im Rückenmark Erwachsener gefundenen Höhlenbildungen als Syringomyelie bezeichnet, findet, daß zwischen Hydromyelie und Syringomyelie ein prinzipieller Unterschied

nicht bestehe, sondern daß die bei Erwachsenen gefundenen Syringomyelien Überbleibsel einer angeborenen Hydromyelie seien.

Zu diesem Schluß kam er auf Grund von Vergleichungen von Fällen zweifelloser kindlicher Hydromyelie mit Fällen von Syringomyelie Erwachsener. Er fand eine große Ähnlichkeit der beiden Affektionen, die gegeben sei durch die größte Entwicklung der Höhlungen im Brustmark, ihre überwiegende Lage im dorsalen Teil des Rückenmarks, die Hypertrophie des Ependyms um die Höhlungen, das stellenweise Vorhandensein von Zylinderepithel an ihrer Innenfläche und die regelmäßige pathologische Beschaffenheit der Hinterstränge bei der Hydromyelie und der Syringomyelie. Hydromyelie könne zur Abschnürung von Teilen des Zentralkanals Veranlassung geben, andererseits könne Höhlenbildung durch Zerfall der um den erweiterten Zentralkanal (sekundär) gewucherten Gewebsmasse zustandekommen.

Andere Autoren bestätigten die Leydensche Theorie. Kahler und Pick bewiesen, daß beträchtliche kongenitale Erweiterungen des Zentraklanals vollkommen symptomlos in ein höheres Alter verschleppt werden können, daß stellenweise Erweiterung eines mehrfachen Zentralkanals und Abschnürung von Teilen des Zentralkanals die Basis für eine Syringomyelie abgeben können. Sie wollen aber nicht wie Leyden ausschließlich diesen Modus der Pathogenese gelten lassen.

Schaffer und Preiß, sowie Weigert und Strümpell stellen sich für ihre Fälle auf denselben oder einen ähnlichen Standpunkt, ebenso M. Miura.

Die Stauungshypothese, die von Langhans, später von Kronthal und Straub aufgestellt bzw. ausgebaut worden ist, gehört nicht in den Rahmen dieser Arbeit, da es sich hier ausschließlich um die Erscheinung der Hydromyelie dreht.

Daß die Entzündung bei dem Zustandekommen von Syringomyelien eine Rolle spielt, ist schon in recht früher Zeit von französischen Autoren behauptet worden: Hallopeau spricht schon im Jahr 1870 von einer „Sclérose périépendymaire“ und sucht zu beweisen, daß die langgestreckten Höhlenbildungen im Rückenmark einer Erweichung entzündlich neugebildeten Bindegewebes ihre Entstehung verdanken. Nach Joffroy und Achard entstehen Höhlenbildungen durch eine „Myélite cavitaire“, durch einen chronisch entzündlichen Prozeß in den zentralen Teilen der

Medulla und durch einen dadurch entstandenen Gewebszerfall. Charcot nennt die Pachymeningitis cervicalis hypertrophica, welche Affektion Wieting mit dem Namen Meningomyelitis cervicalis chronica bezeichnen möchte. Nach ihm ist für die weitaus größte Anzahl seiner Fälle die Syphilis der Ausgangspunkt.

Müller und Meder, Saxer, Schlesinger, Rosenblath haben über ähnlich gelagerte Fälle berichtet, wobei namentlich auf die schwere Gefäßalteration Wert gelegt wird. Die Gliosis soll nach Müller und Meder als „Heilungsvorgang im pathologisch-anatomischen Sinn" aufzufassen sein. Die Beschränkung der Vorgänge auf die graue Substanz erklären die beiden Autoren mit der auf die Experimente von Ehrlich und Brieger gestützten Annahme, daß die weiße Substanz gegen Ernährungsstörungen viel weniger empfindlich sei als die graue. Bei weiterer Verfolgung dieser Experimente habe Spronck die interessante Tatsache gefunden, daß die reparatorischen Vorgänge, welche an Stelle der untergegangenen grauen Substanz Platz greifen, eben in einer hochgradigen Gliawucherung bestehen. Die so häufige Gefäßentartung ist nach ihnen nicht sekundär, sondern eine selbständige, mit der Gliawucherung gleichwertige Erscheinung. Neuere Veröffentlichungen über dasselbe Thema stammen von Wilson, Philippe und Oberthur, Rhein, Lazarew.

Auch das Trauma ist mit der Syringomyelie in Zusammenhang gebracht worden. Die Annahme, daß sich im Anschluß an eine periphere Verletzung eine Neuritis entwickelt, die aufsteigend auf die Wurzeln und das Rückenmark hier zu entzündlichen Prozessen Anlaß gibt, welche Höhlenbildung zur Folge haben, ist von Saxer genügend widerlegt.

Bei Traumen, die auf das Rückenmark selbst einwirken, kann es natürlich zu einer Blutung kommen. Bei dem Bestreben aller Rückenmarkaffektionen, sich in der Länge des Organs auszubreiten, ist es plausibel, daß diese Blutungen eine röhrenförmige Gestalt annehmen können. Dieser Typus wird in der Literatur als Hämatomyelie bezeichnet. Schultze berichtet über Blutergüsse bei Dystokieen.

Bawli beschreibt einen Fall, bei dem unmittelbar im Anschluß an ein schweres Trauma sich bei einem jungen Mann eine Rückenmarksaffektion entwickelte, welche in einem Zeitraum von 6 Jahren zum Tode führte und nach Bawli sowohl klinisch

als anatomisch der Syringomyelie zuzurechnen ist. Saxer bemerkt hier im Anschluß an die von Bawli publizierten Fälle, der in nicht weniger als 11% der Gesamtzahl der Fälle ein Trauma in der Anamnese vermerkt findet, daß man erfahrungsgemäß in der Annahme eines Zusammenhangs von Trauma und nachfolgender Erkrankung nicht vorsichtig genug sein kann.

Fauth berichtet in einer neuerdings erschienenen Arbeit über Syringomyelien im Anschluß an Traumen, die durch „Commotio spinalis" entstanden seien, auf Grund molekularer Veränderungen infolge von Erschütterung und macht auf das Fehlen von primärem Blutpigment aufmerksam.

Die Theorie von Simon, Schultze und Westphal sucht das Primäre des Prozesses in einer Wucherung des ependymären und periependymären Gewebes, in einer Gliose oder in Gliomen, welche dadurch zur Höhlenbildung führt, daß das neugebildete Gewebe zerfällt und zwar oft in der Ausdehnung, daß unter Umständen nur noch am oberen oder unteren Pol der Höhle der Charakter der Gliose nachgewiesen werden kann. In manchen Fällen mußte die Gliawucherung direkt als Gliom, also als Tumorbildung, angesprochen werden. Auf diese Weise entstandene Höhlen können nun in den ependymären und periependymären Gewebslagen entstehen und in den Zentralkanal einbrechen, sie können aber auch von anderen Stellen, den Hinterhörnern oder der Glia der Hinterstränge, ihren Ausgang nehmen. Das Bestehen eines angeborenen oder erworbenen Hydromyelus ist für das Zustandekommen der Syringomyelie durchaus nicht notwendig, und beide Prozesse sind sogar prinzipiell voneinander zu unterscheiden.

Wir kommen damit auf diejenige Pathogenese der Höhlenbildung in der Medulla, die man heute unter Syringomyelie sensu strictiori, der „typischen gliomatösen Syringomyelie" (Borst) zusammenfaßt. Man versteht darunter die im Eingang dieser Arbeit beschriebene stift- oder stabförmige gliöse Masse, die wohl von dem übrigen Rückenmarksgewebe abgrenzbar hinter bzw. neben dem Zentralkanal, in manchen Fällen auch um diesen herum als Zentrum sich findet. Mikroskopisch sieht man in diesen Fällen meist ein dichtfaseriges, gut ausgereiftes Gliagewebe mit verschieden zahlreichen Kernen, welches nicht infiltrierend wächst, sondern die Nachbarschaft zur Seite schiebt, manchmal

auch zu mäßigen, spindelförmigen, äußerlich sichtbaren Auftreibungen des Rückenmarks führen kann. Es möge gleich vorweggenommen sein, daß diese Auftreibungen von anderen Deformationen im Sinne der Verminderung des Umfangs unter das Normale abgelöst werden können, wenn nämlich der Gliastift, wie dies meist alsbald geschieht, zentral zerfällt und Höhlen bzw. Röhren bildet. Wenn nun diese Höhlen sich entleeren, — etwa durch Resorption der zerfallenen gliomatösen Massen —, so kollabieren die Höhlen, ihre Ränder legen sich aneinander, es bilden sich an ihrer Stelle Spalten. Die äußerlich sichtbare Folgeerscheinung dieser Kollabierung ist eine Verminderung des ganzen Volums, da beträchtliche Massen eingeschmolzen werden können. Ich habe diesem Punkt aus einem später zu erörternden Grund größere Aufmerksamkeit geschenkt. Es gibt auch andere Erklärungen für die Volumverminderung.

Der zentrale Zerfall geschieht nach Hoffmann durch Zerfall der Gliafasern und durch Aufquellung und Auflösung der Gliazellen, wodurch nekrotische Bezirke, Erweichungen und unregelmäßige, buchtige Spalten und Höhlen entstehen. Die Schuld an diesen Zerfallsprozessen tragen nach der Mehrzahl der Autoren die bei dem Prozeß stets sich findenden Gefäßentartungen (Schlesinger, Müller und Meder u. a.).

Die innere Auskleidung der Höhlen kann aus aufgefasertem gliösem Gewebe bestehen, dann ist natürlich ihre Erklärung sehr einfach; es werden aber auch gelegentlich Hohlräume beobachtet, die ganz oder teilweise mit zylindrischem oder kubischem Epithel von der Art des Zentralkanalepithels ausgekleidet sind. Für die Entstehung dieser Auskleidungen sind zwei Möglichkeiten denkbar: Entweder die Epithelien stammen unmittelbar aus dem Zentralkanal, indem die Höhle fortschreitend in diesen hineingewuchert ist; das infolge des dadurch ausgeübten Reizes nun seinerseits proliferierende Zentralkanalepithel übernimmt die ganze oder, falls es nicht so weit kommt, teilweise Auskleidung der Zerfallshöhle, oder stammt das Epithel aus den Ependymzellhaufen, die überall in der Nähe des Zentralkanals angetroffen werden und die von der fortschreitenden Gliawucherung ergriffen werden. Auch können nach Saxer neugebildete junge Gliazellen sich zu Ependymepithel differenzieren (Ernst). Die Frage der bindegewebigen Auskleidung der Hohlraumwände werde ich bei der

Besprechung des hier zur Beschreibung kommenden Falls näher erörtern.

Die Frage, wie die Gliawucherungen bei der „typischen gliomatösen Syringomyelie" zu klassifizieren sind, glaube ich dahin beantworten zu können, daß es sich dabei um echte blastomatöse Bildungen handelt. Die Einwände, die K. Miura dagegen erhebt, sind unschwer zu widerlegen, ich behalte mir das ebenfalls für später vor.

Jedenfalls befinde ich mich mit meiner Auffassung in Übereinstimmung mit vielen Autoren. Hoffmann und Schlesinger heben die kongenitale Anlage der Gliastifte hervor: „Die Grundlage und den Ausgangspunkt des Prozesses bilden in der Mehrzahl der Fälle kongenitale Entwicklungsanomalien, welche sich in dem Zurückbleiben von Nestern embryonalen Keimgewebes hinter dem normalen Zentralkanal in der Schließungslinie desselben äußern. Mehrfache Anlage des Zentralkanals hat dieselbe Bedeutung" (Hoffmann). Durch Proliferation seitens der embryonalen Zellnester oder der Zentralkanalepithelien und durch Metamorphose derselben zu Gliazellen entwickelt sich die „primäre Gliose" oder „zentrale Gliomatose", wie Hoffmann sie nennt.

Der Prozeß hat nach Hoffmann den Charakter einer echten Geschwulstbildung.

Schlesinger sagt: „Ich nehme wie Hoffmann an, daß die zentrale Gliose vom Zentralkanalepithel ausgeht, bin auch der Anschauung, daß hierbei zumeist angeborene Anomalien (besonders Erweiterungen des Zentralkanales!) mitspielen, daß die Höhlen durch Einschmelzung derselben zustandekommen, glaube aber, daß den regelmäßig gefundenen Anomalien der Gefäße, welche bereits in einiger Entfernung von der Neubildung konstatiert werden können, eine große Bedeutung für die Entstehung der Hohlräume beizumessen ist. Die Gefäßerkrankung spielt hierbei eine der zentralen Gliose koordinierte Rolle".

Rosenthal, Storch, Schultze sind im wesentlichen derselben Ansicht. Letzterer meint, Gliose sei eben ein geringerer Grad von Gliom, der beiden handle es sich um echte Tumorbildung. Auch Saxer gibt in einer später erschienenen Publikation zu, daß eine Gliawucherung ihren Ursprung aus fötalen Keimen nehmen kann, er sagt: „Mit der herrschenden Lehre und der Cohnheimschen Theorie in Einklang zu bringen ist die Vorstel-

lung von dem Ursprung der Gliawucherung von fötalen Keimen nur dann, wenn man diese als echte Geschwulst im gewöhnlichen Sinne auffaßt. Zulässig erscheint dies in der Tat in denjenigen Fällen, bei denen die Gliawucherung sich in Form eines festen, aus der Rückenmarkssubstanz ausschälbaren Stiftes repräsentiert."

Borst schließt sich „bezüglich des Zustandekommens der typischen gliomatösen Syringomyelie der Meinung Hoffmanns und Schlesingers an, daß nämlich eine Entwicklungsanomalie als Grundlage angenommen werden darf". Er gibt Saxer recht, daß die einfache Annahme von embryonalen Gewebsresten in der Schließungslinie des Medullarrohrs nicht befriedigen kann.

Hoffmann hat schon auf die mannigfaltigen Übergänge dieser Syringomyelie zum Gliom, Gliomyxom, Gliosarkom, Angiogliom, Angiogliosarkom hingewiesen.

In der Literatur findet sich nun eine Reihe von Fällen beschrieben, bei welchen neben der eben beschriebenen stiftförmigen gliomatösen Syringomyelie an irgendeiner Stelle derselben eine ausgedehnte zelluläre Geschwulst gefunden wird.

Die Geschwulst kann entweder solid sein oder ihrerseits regressive Gewebsmetamorphosen zeigen. Sie ergreift oft diffus ganze Abschnitte des Rückenmarks, welche sie oft in starkem Maße auftreibt, wächst oft infiltrierend in die Meningen und gehört zu den zellulären Varietäten des Glioms.

Solche Fälle sind mitgeteilt von Reisinger und Marchand, Daxenberger, Rosenblath, Saxer, Schüppel, Schultze, Sokoloff, Seebohm, Moeller, Rosenthal, Schüle, Storch, Schlapp.

Über einen Fall, in dem in einer Höhlenbildung im Rückenmark sich ein Tumor von anderem Bau als dem des Glioms gefunden hat, berichtet Gerlach (Teratom) und Pinner (typisches Hämangiom, das bei typischer gliomatöser Syringomyelie in die Höhle hineingewachsen ist).

Da der hier zu beschreibende Fall mit denen der oben angeführten Autoren viele Beziehungen hat, möchte ich ihn zunächst hierher setzen.

Aus der Krankengeschichte.

Frau E. St., 52 J. I. Eintritt in die medizinische Klinik am 19. August 1913, Austritt am 23. September 1913. Klinische Diagnose: Paraparese

beider Beine, Atrophie im rechten Ulnarisgebiet durch Affektion in der Höhe des 1. Dorsalsegments. Ätiologie?

Nach Austritt angeblich Besserung, kann mit Stock gehen. Im April 1914 Hexenschuß. Seither Verschlimmerung, kann weder gehen noch stehen, manchmal blitzartige Schmerzen in den Beinen, bis zum Juli 1914. Von da an Ziehen und Reißen. Seit Mai sei das linke Bein immer im Knie gebeugt und adduziert. Im Winter sei sie steifer geworden, seit es warm sei, wieder beweglicher. Das Taubheitsgefühl in den Armen ist gleich geblieben, das Gehör hat abgenommen. Der Urin geht seit 2 Jahren unwillkürlich ab. Neuer Eintritt in die Klinik am 17. Juni 1915. Klinische Diagnose: Meningomyelitis cervicodorsalis. Tumor?

Am 2. August wurde die Patientin zur chirurgischen Klinik verlegt.

Patientin ist erblich nicht belastet. Bis zum 40. Lebensjahr war sie gesund, im Januar 1902 wurde sie in der Frauenklinik Heidelberg operiert, dabei wurden angeblich beide Eierstöcke und zwei Geschwülste an der Gebärmutter entfernt. Seit 1911 erste Anzeichen der jetzigen Krankheit: Beim Gehen Schmerzen am inneren Fußknöchel beiderseits; dies wurde für Plattfuß gehalten. Später fühlte sie beim Gehen keinen Halt mehr, war unsicher im Auftreten, besonders bei Dunkelheit. Seit 1912 begannen Störungen in den Armen, sie konnte nicht mehr gut schreiben, Taubheit im rechten, kurz darauf auch im linken Arm. Sie verbrannte sich einmal, ohne es zu merken.

Der objektive Status im Jahre 1913 (erstmaliger Aufenthalt in der Klinik) war: Mittelgroße kräftige Frau in leidlichem Ernährungszustand. Beiderseits markstückgroßer Dekubitus über den Nates. Die Wirbelsäule ist leicht skoliotisch, nirgends druckempfindlich. Kopf o. B. Hals: Weiche Struma. Herz und Lungen o. B. Leib adipös, schlaff. Laparotomienarbe am Unterbauch.

Nervensystem: Leichter Nystagmus; Pupillen reagieren etwas träge. Kornealreflex links positiv, rechts negativ. Gehör links stark, rechts weniger herabgesetzt.

Obere Extremität: Linker Arm kräftiger als der rechte; Hand- und Fingerbeuge paretisch. Reflexe rechts normal, links lebhafter. Keine Ataxie. Sensibilität im Ulnarisgebiet: Hypalgesie, Hypästhesie für warm und kalt und Hypästhesie für feinere Berührungen.

Untere Extremität: Spastische Paraparese beider Beine. Steigerung der Patellarreflexe, lebhafte Achillesreflexe. Babinski und Oppenheim beiderseits positiv. Ataxie, spastisch-ataktischer Gang.

Status im Jahre 1915 (zweiter Aufenthalt in der medizinischen Klinik): Brandnarbe am Fußrücken links; oberflächlicher Dekubitus an Ellenbogen und Kreuzbein. Struma. Lungen und Herz ohne wesentlichen Befund. Wirbelsäule kyphotisch. Rechts am Rücken Brandnarbe. Beine adduziert und flektiert. Nerven 1—7 intakt. Gehör stark herabgesetzt; andere Kopfnerven intakt. Steigerung der Beinreflexe mit Klonus. Babinski, Oppenheim positiv.

Motilität: Rechtes Medianusgebiet schwächer als links. Rechte Interossei paretisch, zum Teil paralytisch. Fibrilläre Zuckungen im Thenar und Hypothenar, Atrophie. Links 4. Interosseus paralytisch. Triceps links

paretisch, rechts gut. Oberarmflexoren links gut. Strecken des Beins rechts spontan möglich, links nicht. Fuß kann nur reflektorisch bewegt werden, ebenso Zehen.

Sensibilität: Anästhesie für alle Empfindungen vom 3. Dorsalsegment mit Einschluß des Ulnarisgebiets (C. VIII. D. I.). Wassermann und Röntgen negativ. Lumbalpunktion: Leicht gelblicher, klarer Liquor ohne Druck. Esbach 4—5, Nonne positiv. Am 2. VIII. zur chirurg. Klinik verlegt.

Die Überlassung der Krankengeschichte verdanke ich der Liebenswürdigkeit des Herrn Prof. J. Hoffmann.

Sektionsprotokoll.

Frau E. St., 54 Jahre alt, Lederhändlersfrau aus Neckargemünd. Gestorben am 9. VIII. 1915, 4½ Uhr vormittags. Seziert am 9. VIII. 1915, 11 Uhr vormittags.

Klinische Diagnose: Querschnittsmyelitis oder Medullartumor. Sitz zwischen 7. Halswirbel und 1. Brustwirbel. Paraplegie vom 1. Dorsalsegment abwärts. Laminektomie am 4. VIII. Tumor nicht zu finden, dagegen chronische Entzündung. Chirurgische Klinik.

Kleine weibliche Leiche von kräftigem Körperbau in reichlichem Ernährungszustand. Vom Nabel bis zur Symphyse eine narbig eingezogene, mediane Narbe.

Kopfsektion: Schädeldach dünn und leicht. Die Gefäßfurchen tief. Die Dura hängt am Rande fester als gewöhnlich mit dem Schädeldach zusammen. Längsblutleiter frei. Dura außen und innen glatt. Leptomeninx leicht injiziert. Die Basalgefäße sind zart, die basale Pia durchscheinend.

Gehirn: Die Ventrikel zeigen blasses, glattes Ependym. Die Hirnsubstanz ist blaß und weich; nirgends irgendwelche Herde in Groß- und Kleinhirn nachweisbar.

Bauchsitus: Reichlich 4 cm dickes Fettpolster. Netz an der Bauchnaht adhärent, sehr fettreich. Bauchfell glatt, spiegelnd. Das Netz bedeckt die mäßig geblähten Därme. Die Flexura sigmoides ist mit dem stark nach links verzogenen Uterus fest verwachsen. Bei Lösung wird ein fäkulenter Abszeß eröffnet. Das Lumen des Colon selbst erscheint intakt. Wurmfortsatz frei. Zwerchfellstand: R. 3. Rippe, L. 4. Interkostalraum.

Brustsitus: Im Mediastinum vor dem Herzen reichlich Fettansammlung. Die beiden Lungen sind ausgedehnt ziemlich locker mit der Brustwand verwachsen. Der Herzbeutel zeigt eine totale Obliteration.

Herz: 560 g; sehr schlaff, groß, reichlich Fettablagerung unter dem Epikard. Klappen: Mitralis zeigt einen verdickten geschrumpften Rand, kleine Auflagerungen, Segel vaskularisiert. Die anderen Klappen sind zart; Foramen ovale geschlossen. Muskel gelblich braun, brüchig, von reichlichen, weißen, derben Flecken durchsetzt. Links 1,2 cm, rechts 0,6 cm. Kranzarterien alle zart, mit reichlichen gelben Fleckchen. Aorta 7 cm, mit vereinzelten Intimafleckchen.

Linke Lunge: 370 g; sehr klein, schlaff; Oberfläche glatt dunkelblau-

rot, weich. Auf den Schnitt blutreich, dunkelrot, lufthaltig. In den Bronchien etwas Schleim. Gefäße frei.

Rechte Lunge: 490 g; zeigt im wesentlichen den gleichen Befund wie die linke, nur ist sie etwas stärker ödematös.

Milz: 139 g klein und schlaff 11,5 : 7 : 3 cm. Kapsel grau, gerunzelt, zart. Auf dem Schnitt Trabekel vortretend, Pulpa graurot, etwas weich, abstreifbar, Follikel undeutlich.

Magen ist klein. Schleimhaut im allgemeinen intakt und blaß. An einer Stelle in der Nähe des Pylorus ein kleiner hämorrhagischer flacher Substanzverlust.

Gallenwege gut durchgängig, Pankreas in Fettgewebe eingebettet und davon durchwachsen.

Leber: 1140 g, 22 : 17 : 8 cm. Klein, fest, glatt, etwas schlaff, gelblichbraun. Auf dem Schnitt brüchig, von deutlicher Acinuszeichnung. Zentren bräunlichrot, Peripherie blaßgelb. Nebennieren ziemlich groß. Rinde gelblich verfettet, Mark erweicht.

Linke Niere: 135 g, leicht aus der dünnen Fettkapsel auslösbar. Oberfläche glatt, blaßbraun, mit vielen narbigen Einziehungen. Auf dem Schnitt Rinde und Mark schmal, blaßgrau. Im Nierenbecken ein fester bräunlicher Stein. Schleimhaut blaß.

Rechte Niere: 132 g, wie die linke.

Aorta zeigt, besonders im Bauchteil, leicht prominente Flecken.

Beckenorgane: Harnblase zeigt eine zarte blasse Schleimhaut. Die oben erwähnte Abszeßhöhle läuft hinter der Blase um den Uteruskörper herum, besitzt eine dicke Wandung und einen jauchigen Inhalt. Nach Ablösen der Blase sieht man, daß die rechtsseitigen Adnexe fehlen. Der Uterus ist etwas atrophisch, sonst intakt. An der linken Kante ist er fest mit dem Rektum verwachsen. Dieses zeigt eine intakte Schleimhaut. Von den linken Adnexen ist nirgends etwas auf Schnitten nachweisbar.

Halsorgane: Schleimhaut der Speisewege intakt, die der Luftwege mit schaumiger Flüssigkeit erfüllt. Trachea stark verengt von einer starken Vergrößerung der beiden Schilddrüsenlappen, die auf dem Schnitt von gleichmäßiger grobknotiger Beschaffenheit sind.

Rückenmarksektion: Über der unteren Halswirbelsäule ein medianer, frisch vernähter, 12 cm langer Schnitt. Dementsprechend sind etwa drei Wirbeldornen entfernt. Die Rückenmuskulatur ist über der Wunde zusammengenäht. Darunter liegt der Duralsack auf eine Strecke von 4,5 cm frei und zeigt eine mittlere Nahtreihe. Die Wirbelbogen sind auffallend dünn, leicht schneidbar. An der Dura nichts Besonderes außer einer leichten Verklebung mit der Pia im Bereich der Operationswunde. Das Rückenmark ist vom 1. Brustsegment ab 4 cm lang leicht spindelig aufgequollen. Am darübergelegenen Halsmark ist ein grauer Streifen in der Medianlinie sichtbar, der sich auf dem Schnitt keilförmig bis zur Mitte fortsetzt.

Die Zeichnung ist sonst auf dem Schnitt undeutlich. Das mittlere Brustmark ist im Bereich dreier Segmente ganz eingesunken. Auf den Arachnoides kleine weiße Knorpelplättchen.

Anatomische Diagnose: Status nach Laminektomie. Intermedullärer Tumor mit sekundärer aufsteigender Degeneration.

Arteriosklerose. Koronarsklerose. Multiple Herzmuskelschwielen. Chronischer parametraler abgekapselter linksseitiger Abszeß. Etwas Milzerweichung. Struma colloides.

Nochmalige Untersuchung des gehärteten Rückenmarks.

Der Tumor sitzt an der Grenze des VIII. Halssegmentes und erstreckt sich in einer Länge von 6½ cm durch die drei obersten Brustsegmente. Auf dem Querschnitt findet sich eine markige zerklüftete Masse ohne Rückenmarksstruktur. Nach abwärts findet sich in der ganzen Rückenmarksausdehnung eine verschieden gestaltete Höhle, die im Brustmark sich quer durch die ganze graue Substanz und noch mit einem Fortsatz nach hinten erstreckt und überall von einer grauen, festen Schichte umrahmt ist. Oberhalb des Tumors finden sich mehrere Höhlen, die oft von einer weißen tumorartigen knötchenförmigen Masse umgeben sind.

Diagnose: Syringomyelie mit Gliombildung.

Seziert von Dr. Schneider.

Makroskopische Beschreibung des gehärteten Rückenmarks.

Die Dura ist überall von entsprechender Dicke, innen glatt und weiß, die Pia ist zart, durchscheinend, und zeigt überall reichlich gefüllte Venen an der Rückfläche.

Das Rückenmark ist an den obersten Halssegmenten schmal, zylindrisch. Zwischen dem 3. und 4. Halssegment beginnt die Halsanschwellung; der Querschnitt zeigt hier etwas grau gefärbte Hinterstränge, sonst makroskopisch keine Veränderung der normalen Struktur. In Höhe des 2. Halssegmentes mißt das Rückenmarks 10½ mm in der Breite und 7 mm in der Tiefe, im 4. Halssegment 15 mm in der Breite und 7 mm in der Tiefe; es erscheint hier von vorn nach hinten abgeflacht. Die Anschwellung wird von hier ab noch stärker.

In Höhe des 5. Halssegmentes erscheint auf dem Querschnitt hinter dem Zentralkanal etwas nach rechts von der Mittellinie im ventralen Teil des Hinterstranges ein Loch etwa in Form einer Pyramide mit der Basis nach vorn, die Seitenhöhe desselben beträgt nicht ganz 1 mm. Das Rückenmark mißt hier 16 mm in der Breite und 7 mm in der Tiefe. Hinter dem Loch findet sich eine knötchenförmige glänzend weiße, etwa hirsekorngroße, leicht vorragende kreisrunde, deutlich von dem übrigen Rückenmark-

gewebe getrennte Scheibe, die auch etwas weiter oben, bevor das Loch auftritt, bereits nachzuweisen ist.

Zwischen 6. und 7. Halssegment zeigen sich in der rechten grauen Substanz 2 Spalte; der eine im rechten Hinterstrang, paramedian gelegen, die Fortsetzung der oben erwähnten Höhle; er ist etwa 1 mm lang, verläuft in fast querer Richtung, ist vollständig glattwandig und jetzt vollkommen umrahmt von der oben beschriebenen weißen und festen Masse. Der andere befindet sich etwas lateral davon im Hinterhorn in Form einer 2 mm langen Höhle, die unregelmäßig, zackig, ist und in der grauen Substanz sagittal sich erstreckt. Sie liegt in zerfallenem Gewebe. Die Grenze der grauen Substanz ist nicht genauer festzustellen.

Zwischen 7. und 8. Halssegment (Breite 17, Tiefe 7 mm), erscheint auf dem Querschnitt in der sagittalen Mittellinie hinter der Kommissur in den ventralen Hintersträngen eine jetzt kompakte, weiße, kreisrunde Scheibe mit einem Durchmesser von 3 mm, die Fortsetzung der oben erwähnten Masse, jedoch ohne zentrale Höhle. Rechts schließt sich an sie ein 2 mm langer Querspalt, dahinter noch 3 submiliare Spalten an. Die ganze Querschnittsstruktur ist hier undeutlich geworden, die hinteren Teile des Rückenmarks, die Hinterstränge und Hinterhörner werden bis in die rechten Vorderhörner hinein eingenommen durch eine gelblich-bräunliche kompakte Masse; an ihrem vorderen Rand, etwa der Grenze des rechten Vorderhornes entsprechend, zieht sich ein unregelmäßiger Querspalt hin. Zwischen Vorderhorn und Hinterhorn zeigt sich eine querovale Scheibe von 3:4 mm im Durchmesser, deren Rand ein schmales, kompaktes, weißes, sehr weiches Gewebe bildet. Das Innere dieser Scheibe zeigt weißlichen, perlmutterartig schimmernden Glanz und ist auch sehr weich. Über der Kommissur, etwa an der Spitze der beiden Hinterstrangfelder, befindet sich, mehr nach links als nach rechts gerichtet, ein allerfeinster Querspalt von etwa 1 mm Länge.

Etwas oberhalb vom 1. Brustsegment beginnt das Rückenmark, ohne in seiner Breite abzunehmen, nach hinten zu konisch anzuschwellen, — vorne bleibt es abgeflacht. Diese Anschwellung erstreckt sich auf eine Länge von 6½ cm und hört zwischen dem 2. und 3. Brustsegment auf. In der Mitte der Anschwellung (1. Brustsegment), mißt das Rückenmark in der Tiefe 13, in der Breite 17 mm. Auf dem Querschnitt zeigt es hier eine markig

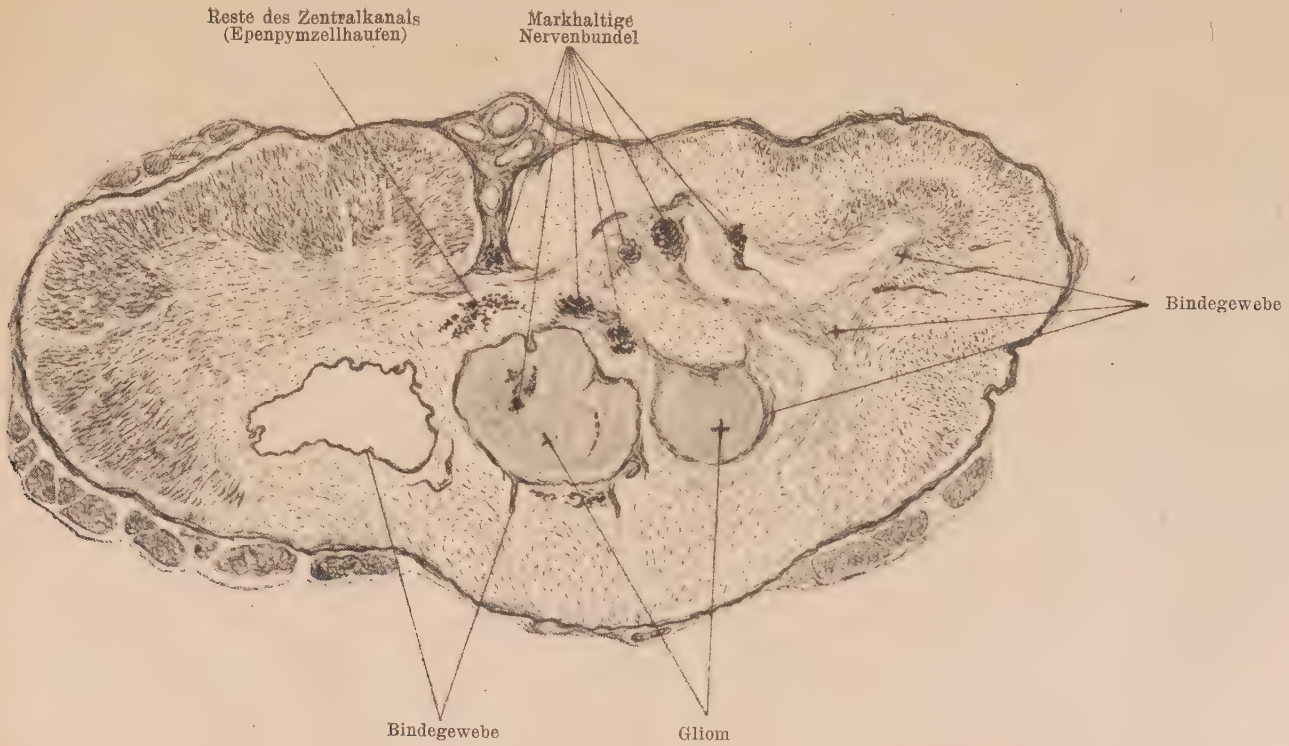

Fig. 1. 8. Halssegment. Obj. a * o.

aussehende, weiße Masse, die mehrere schwarz und braun punktierte Herde einschließt und vielfach zerküftet ist; Rückenmarksgewebe ist nur als schmaler Grenzsaum an der linken Peripherie zu erkennen. Im linken vorderen Teil dieser tumorartigen Masse findet sich ein unregelmäßiger zackiger Spalt, der sich schräg nach links herüber erstreckt, und mehrere kleine Klüfte dahinter.

In Höhe des 2. Brustsegments ist auf dem Querschnitt ein winkelförmiger Spalt zu sehen, dessen Schenkel einen stumpfen Winkel bilden und je 5 bzw. 6 mm lang sind. Die Spitze des Winkels liegt nach hinten zu in der Mittellinie, er zeigt, ebenso wie mehrere andere kleinere, davorgelegene, schwarze Verfärbung. Ganz auf dem rechten vorderen Teil ist eine längsverlaufende, 2 mm lange, 1 mm breite Höhle zu sehen, die mit einer gallertigen Masse gefüllt ist. Sonst zeigt dieser Querschnitt das gleiche Bild wie der vorige.

Fast der ganze Querschnitt wird wieder von der weichen, markigen Masse eingenommen, nur ein schmaler, 1—2 mm dicker Randsaum von weißer Substanz ist fast an der ganzen Zirkumferenz mit Ausnahme der vorderen Teile erhalten.

Im 3. Brustsegment hört die Auftreibung des Rückenmarks ziemlich plötzlich auf, es wird wieder von vorn nach hinten stark abgeflacht und mißt in diesem Abschnitt nur noch 7 mm in der Tiefe und 14 mm in der Breite. Bei einem Querschnitt dicht unterhalb der Auftreibung zeigt sich folgendes Bild: Der vordere Teil der Medulla ist von wohl abgrenzbarer, auf dem Schnitt sogar etwas erhabener Masse eingenommen. Diese Masse ist queroval gestellt und zeigt in ihrem hinteren Umfang eine in der längsten Ausdehnung verlaufende Spaltbildung. Nach rechts entsendet diese Masse, die einen weißlichen, perlmutterartig schimmernden Glanz hat, einen bandartigen, vielfach geschlängelten Ausläufer, der ebenfalls Spaltbildung zeigt; ein zweiter, großer, breiter Ausläufer geht nach links hinten, auch dieser zeigt eine kleinere zentrale Spaltbildung und am rechten hinteren Umfang einen schwärzlich verfärbten Bezirk, der von einem ganzen System von Spalten und Spältchen durchsetzt wird und eine unscharfe Abgrenzung zeigt. Erhaltenes Rückenmarksgewebe findet sich nur noch als schmaler Saum in der äußeren Peripherie des Organs; auch dieser ist rechts hinten durch die erwähnte schwarze Masse unterbrochen.

Etwas weiter nach unten zeigt sich auf dem Querschnitt noch

die eben beschriebene weiße Masse, jedoch in bedeutend verringertem Umfang. Sie liegt nach links hinten, ist in 2 schmale Blätter geteilt und auseinandergedrängt durch einen soliden, queroval gestellten, schwarzen Pfropf. Um die weiße Masse herum ist die erhaltene Rückenmarkssubstanz bräunlichgelb fleckig verfärbt.

Im 4. Brustsegment (15 mm breit, 9 mm tief), ist in der linken Hälfte eine markige, weiße, leicht ovale Scheibe von 5—6 mm Durchmesser zu sehen, in deren Mitte ein Spalt von etwa 4 mm

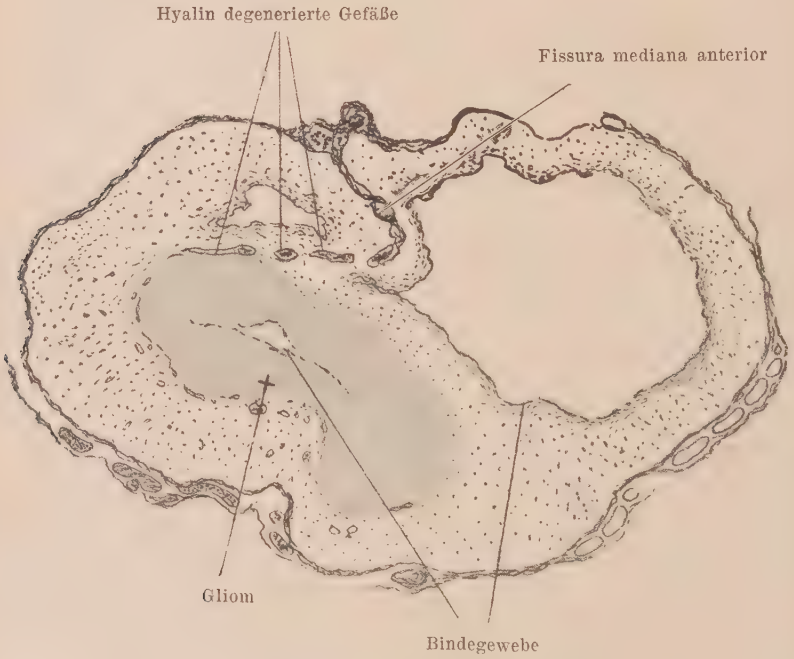

Fig. 2. 5. Brustsegment.

Länge sich leicht schräg von links vorne nach der Mittellinie zu zieht. Median von diesem Gebilde sind dunkle Zerfallsmassen mit feinen Höhlen zu sehen.

Im 5. Brustsegment (15 mm breit, 10 mm tief), befindet sich dieselbe jetzt fast querovale, weiße, wohl abgegrenzte Scheibe links auf dem Querschnitt. Sie ist etwas umfangreicher geworden und mißt in ihrer größten Ausdehnung von links vorn nach rechts

hinten 7 mm, in der Tiefe bis 4 mm. In ihrer Mitte zeigt sich wieder der hier 5 mm lange Spalt. Die rechte Hälfte des Rückenmarks ist in diesem Segment äußerlich leicht aufgetrieben. Auf Querschnitten zeigt sie sich bis auf eine dünne noch erhaltene Gewebsschicht eingenommen von einer großen glattwandigen mit Gallertmassen erfüllten Höhle von ovaler Form, die in ihrer größten Ausdehnung in der Querachse 7 mm, in der Längsachse 9 mm mißt. Sie erstreckt sich innerhalb des 5. Brustsegments in einer Länge von $2\frac{1}{2}$ cm.

Einen Zentimeter weiter unterhalb erscheint das Rückenmark von hinten her eingedellt, abgeplattet und auf dem Durchschnitt

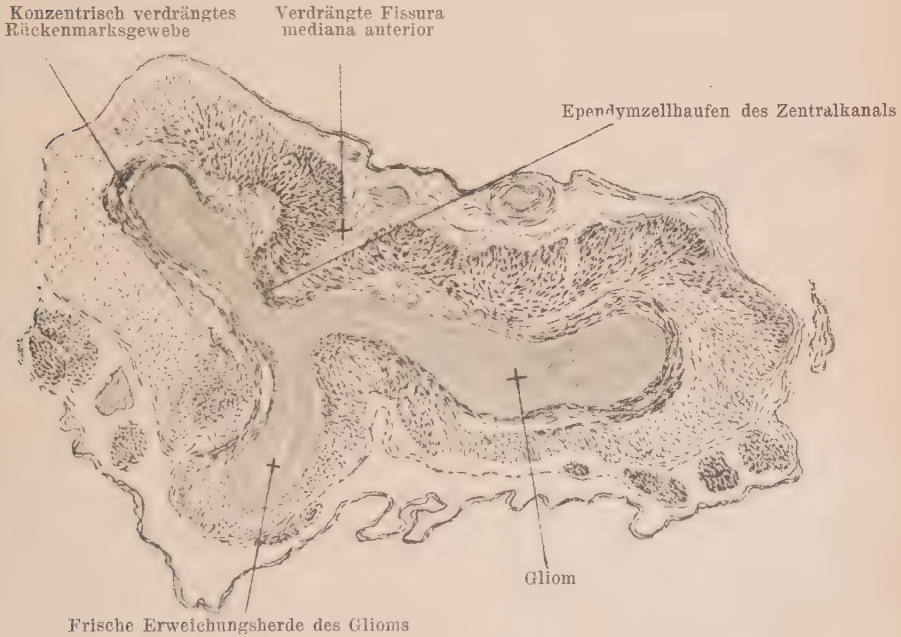

Fig. 3. 8. Brustsegment.

durchsetzt von einem queren Spalt, der umgeben ist von einer grauweißen, festen, bis zu 1 mm dicken, etwas vorragenden Masse, die die zentralen Partieen einnimmt und sich gut von der übrigen Rückenmarkssubstanz abhebt. Die Höhle ist die Fortsetzung der oben mehr links gelegenen Höhle. Sie erstreckt sich auf eine Reihe von Segmenten quer im Rückenmark nach abwärts und ist immer

von der gleichen grauen festen Masse umgeben. Das Rückenmark mißt in diesen Abschnitte 12:4 mm.

Im 8. Brustsegment nimmt der Querspalt die Form eines T an, indem er nach rückwärts und rechts ein senkrechtes spaltförmiges Divertikel, von der gleichen festen Masse umgeben, aufweist.

Im 9. Brustsegment ist das Rückenmark etwas aufgetrieben, besonders rechts. Es mißt hier 10 mm in der Breite, 6 mm in der Tiefe. Die feste weiße Masse hat an Umfang beträchtlich zugenommen und nervöses Gewebe ist nur noch als schmaler Saum an der Peripherie des Organs erkennbar. Sie umgibt die feste weiße Masse, die sich scharf von ihr abhebt und eine Mächtigkeit von 4 mm in der Tiefe und 6 mm in der Breite besitzt, in Form eines Mantels. Der Spalt, der auch hier noch vorhanden ist, hat nunmehr an Länge erheblich eingebüßt, seine nächste Umgebung ist gelblich verfärbt.

Kurz darauf endigt der Spalt, der in der Höhe des 3. Brustsegments begonnen und sich als kontinuierliche Röhre auf eine Länge von 12 cm fortgesetzt hat.

Die „feste weiße Masse" wird nun aber keineswegs solid, es beginnt sofort eine neue Höhlenbildung etwas mehr im hinteren Umfang des Rückenmarks, die sich rasch vergrößert und im 10. Brustsegment 4 mm in der Quer- und 2 mm in der Tiefenachse mißt. Das umgebende Gewebe erscheint nur noch als schmaler weißer Saum. Vom 10. Brustsegment ab beginnt die Rückenmarksstruktur wieder deutlicher zu werden, die Volumverminderung ist geringer geworden (13:9 mm).

Im 11. Brustsegment zeigt sich dasselbe Bild.

Im 12. Brustsegment nimmt die Höhlenbildung an Umfang beträchtlich ab, die umgebende weiße Masse erscheint deshalb wieder etwas deutlicher, hat aber an Mächtigkeit ganz erheblich abgenommen. Die Höhle mißt nur noch 1 mm in ihrer größten Ausdehnung. Die Rückenmarksstruktur ist nun vollkommen deutlich geworden, die graue Substanz zeigt sich in schöner Schmetterlingsform von der weißen geschieden. Die Höhle erscheint zwischen beiden Hinterhörnern im Verlauf der hinteren Kommissur.

Die Höhle, die zwischen dem 9. und 10. Brustsegment begonnen hat, hört nach einem Verlauf in einer Länge von 7 cm in

der Höhe des 11. Brustsegments vorübergehend auf. Der Gewebsstift beginnt hier für die Dauer von 1 cm solide zu werden. Alsdann beginnt eine neue Höhlenbildung von etwa 3 cm Länge bis in die Lumbalanschwellung.

Fig. 4. 2. Lendensegment.

Im Lendenmark wird der Stift auf eine kurze Strecke wieder solide, erscheint aber bald wieder mit einer neuen zentralen Höhlenbildung, die sich nunmehr auf eine Strecke von 6 cm fortsetzt. Die Rückenmarksstruktur ist im Lendenmark vollkommen deutlich. Der Gewebsstift mit der zentralen Höhle nimmt ziemlich das ganze Hinterstrangfeld ein.

Im Sakralmark zeigt sich dasselbe Bild. Im untersten Sakralmark hört die Höhlenbildung auf, der Gewebsstift setzt sich noch eine Strecke weit fort.

Mikroskopische Beschreibung.

Auf einem Querschnitt durch das 4. Halssegment ist das Rückenmark in toto von hinten nach vorn stark abgeflacht.

Nahezu symmetrisch in der mittleren Hälfte der Hinterstränge zeigt sich ein völliger Markfaserausfall mit starker Auflichtung der anstoßenden Zone. Die äußeren Teile und die Wurzeln ent-

halten gut gefärbte Markscheiden. In den Seitensträngen besteht eine starke Auflichtung der äußeren Randschichte, in der einzelne verquollene Markfasern liegen.

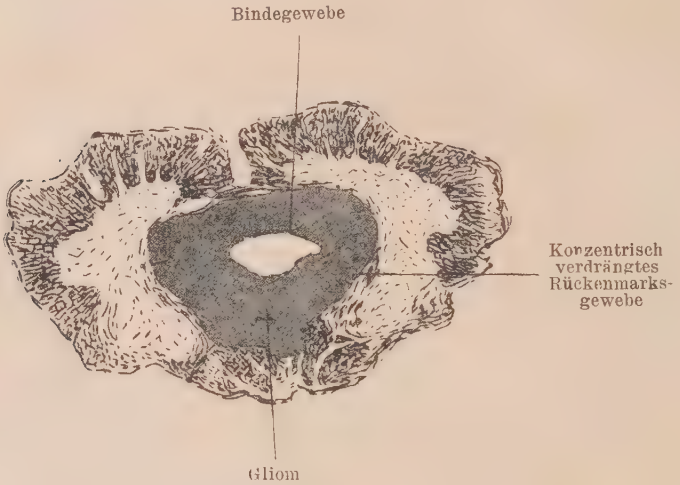

Fig. 5. Oberes Sacralsegment.

Wenn man sich die aufgelichteten Stellen näher ansieht, vor allem in den Hintersträngen, so findet man zunächst zentral jegliches nervöse Gewebe ausgefallen. An seiner Stelle ein sehr kernarmes Gewebe, dessen Protoplasma hauptsächlich aus Fasern besteht, die sich zu einem feinmaschigen Netz verflechten. Die Kerne zeigen alle deutliche Struktur, sie sind ziemlich gleichmäßig und im allgemeinen in einem polygonalen Zellprotoplasma gelegen, von dem die Fasern auszugehen scheinen. Die Zellen und Fasern färben sich mit Eosin in einem zarten Rosa, nach van Gieson gelb. Das Ganze kann als Gliagewebe angesprochen werden. Am Rand der Auflichtung finden sich dann wieder zuerst vereinzelte, dann immer zahlreichere nervöse Elemente, bis schließlich wieder normales Rückenmarksgewebe angetroffen wird. Es

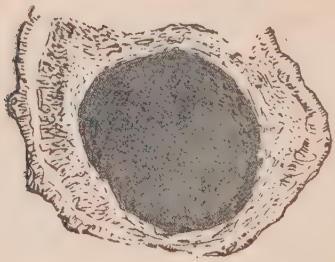

Fig. 6.
Unteres Sacralsegment.

findet also ein ganz allmählicher Übergang aus dem gliösen in das nervöse Gewebe statt. Verdrängungserscheinungen hat das Gliagewebe jedenfalls nicht gemacht. Nach vorne zu reicht Auflichtung und Auflockerung der Hinterstränge bis an die hintere Kommissur; deren Markfasern ebenfalls aufgelockert erscheinen und innerhalb welcher ebenfalls ein ziemlich reichliches Gliagewebe von der angegebenen Beschaffenheit zu finden ist.

An Stelle des obliterierten Zentralkanals findet sich ein dichter Zellhaufen von ovaler Form. Die Zellen desselben unterscheiden sich von den in der Auflichtung gefundenen durch ihren, allerdings nicht sehr wesentlich, geringeren Protoplasma- und Fasergehalt und in der vielleicht etwas größeren Höhe der Zellkerne, vor allem aber dadurch, daß die Kerne eben sehr dicht stehen. Ungefähr in der Mitte dieser Zellgruppe sind die Zellen andeutungsweise epithelial um ein lediglich durch feinmaschiges Fasernetz ausgefülltes Gebilde gruppiert, in dessen Zentrum sich ein kapilläres, mit Erythrocyten vollgepfropftes Gefäß befindet. In der periependymären Substanz findet sich ein nicht ganz kernarmes, dichte Fasernetze bildendes Gliagewebe.

Fast sämtliche Gefäße zeigen eine stark verdickte, nach van Gieson sich leuchtend rot färbende Adventitia und ein hohes, gewuchertes Endothel. Sie sind dicht mit Erythrocyten vollgestopft; häufig finden sich, offenbar in den adventitiellen Lymphscheiden, kleine runde Zellen vom Typus der Lymphocyten; bisweilen scheinen sich diese Zellen auch in das den betreffenden Gefäßen nächstliegende nervöse und gliöse Gewebe begeben zu haben. Die Gefäße der — nicht verdickten — Pia zeigen denselben Befund. In ihr, sowie in dem dasselbe Bild zeigenden Bindegewebe der vorderen Fissur ist es sicher zu einem wenn auch spärlichen Austritt gekommen.

Die Vorderstränge und vorderen Wurzeln sind intakt; in den Vorderhörnern sind die Ganglienzellen gut erhalten.

Ein Querschnitt durch das 8. Halssegment (Fig. 1 S. 18) zeigt ebenfalls eine starke Abflachung des Rückenmarks von hinten nach vorn. In der vorderen Fissur, die aus verdicktem hyalinem Bindegewebe besteht, finden sich reichlich Gefäße (Arterien und Venen) und, im Grund der Fissur, in das Bindegewebe eingeschlossen, dicke, kleine, markhaltige Nervenbündel, die auf dem Schnitt zumeist quergetroffen sind. An den Rändern dieser Bündel

sieht man einzelne ebensolche längsverlaufende Fasern, die die quergetroffenen Bündel zirkulär umschließen. Außerdem begegnet man im Bindegewebe, — auch in dem der zarten und intakten Pia, — einer leichten Infiltration von Rundzellen.

An der Stelle des Zentralkanals findet sich ein alveolär angeordneter lückenreicher Haufen von Zellen mit ziemlich hohen, in einer homogenen Grundsubstanz liegenden Kernen, die sich ganz deutlich und auffallend überall am Rand der zahlreichen Lücken zylinderepithelförmig, Drüsenschläuche nachahmend, zu gruppieren suchen. Sie sind an diesen Stellen recht hoch und nähern sich stark dem Typus des Zylinderepithels. Flimmerhaare habe ich nirgends nachweisen können. Am hinteren Umfang des ganzen Gebildes findet sich eine kleine, mit Zellen derselben Art ausgekleidete Höhle. Im linken Vorderstrang hat eine bedeutende Auflockerung des nervösen Gewebes stattgefunden. Stellenweise sind überhaupt keine Nervenfasern mehr vorhanden, so fast im ganzen Bezirk des Seitenstranges, der eine protoplasmareiche Gliafasermasse mit spärlichen, ziemlich kleinen, wohlausgebildeten Kernen darstellt. Ein Rest von Markfasern, etwa der Lage der Pyramidenbahnen entsprechend, ist bestehen geblieben.

Im linken Vorderhorn findet sich ein System von 3 nicht miteinander kommunizierenden, abgeplatteten, mit Eiweiß erfüllten Hohlräumen. An der lateralsten dieser Höhlen ist an deren äußerer Peripherie noch ein Rest des Vorderhorns mit multipolaren Ganglienzellen und markhaltigen Nervenfasern kappenförmig aufsitzend vorhanden. Am entgegengesetzten medialen Ende der platten, langgestreckten Höhle findet sich, ebenso, wie bei der am weitesten medial und etwas hinter der ersteren gelegenen Höhle, als Begrenzung ein markhaltiges Nervenfaserbündel. Die sonstige Begrenzung geschieht bei diesen beiden Höhlen teils durch einen zarten Saum kollagenen Bindegewebes, teils durch ein faseriges, aufgelockertes Gliagewebe und Nervenfasern. Die dritte der Höhlen, am weitesten nach hinten zu und mehr im Hinterhorn gelegen, zeigt eine ganz faserige, aufgelockerte Wand und an ihrem hinteren Ende mehrere kleine Nebenhöhlen, von denen sie nur durch ein schmales, aufgelockertes, lückenreiches Gewebe getrennt ist und mit denen sie offenbar durch diese Lücken kommuniziert.

Das rechte Vorderhorn ist noch gut erhalten, aber etwas zu-

sammengepreßt durch eine große ovaläre Höhle, die im wesentlichen das Hinterhorn einnimmt. Diese Höhle zeigt einen geronnenen, eiweißartigen Inhalt, eine scharfe Begrenzung durch eine dünne Lage kollagenen Bindegewebes und nach außen durch eine dickere, nicht überall kontinuierliche Schicht eines meist kernarmen Gliagewebes, dessen Fasern ein maschiges, manchmal lückenreiches Netz bilden. Die Begrenzung dieses Gliagewebes gegen das nervöse Gewebe erscheint unscharf, an manchen Stellen umziehen die nervösen Elemente in zirkulärer Anordnung das Gliagewebe. An der medialen Grenze der Höhle ist das Gliagewebe recht kernreich, die Kerne sind wenig strukturiert, klein, oft klecksig gefärbt. Dazwischen befinden sich in nicht geringer Anzahl die Kerne von Nervenzellen und zahlreiche feinfibrilläre Züge kollagenen Bindegewebes.

An dieses Gebilde medial anschließend, in der Topographie also etwa hinter dem Zentralkanal in den vorderen Teilen der Hinterstränge gelegen, finden sich zwei, scharf begrenzte, rundliche, kompakte Herde aus einem dichten feinfilzigen Gliagewebe mit ziemlich zahlreichen, relativ großen, bläschenförmigen, ovalären Kernen.

Die weiter oben erwähnten Bindegewebsfasern umziehen den einen, (rechts gelegenen), dieser Herde vollständig und erreichen an manchen Stellen eine bedeutende Mächtigkeit. Auch der zweite dieser Herde ist stellenweise durch eine solche, minder mächtige Bindegewebsschicht begrenzt. An vereinzelten Stellen entsendet das Bindegewebe feinste Fasern in die gliösen Herde hinein.

Die Kerne in den Gliaherden sind an vereinzelten kleineren Bezirken plötzlich recht groß und liegen dann haufenweise beisammen.

An manchen Stellen sind radiär um die Herde verlaufende Blutgefäße längs getroffen, deren Wände stark verdickt sind. An anderen Stellen scheinen diese Gefäße obliteriert zu sein. Nach der Peripherie zu scheinen sich die sonst recht kompakten Herde an manchen Stellen in ein feines lückenreiches Fasernetz aufzulösen. Zwischen den gliösen Herden erscheinen noch einzelne Bündel markhaltiger Nervenfasern.

Der Rest der Hinterstränge ist nur noch eine dünne, abgeplattete Lage eines lockeren, kernarmen Gliagewebes. Die Markfasern sind völlig geschwunden, nur die hinteren Wurzeln und

ihre einstrahlenden Fasern zeigen gut gefärbte Markscheiden, ebenso die vorderen Wurzeln.

Die Gefäße im Rückenmark zeigen das gleiche Verhalten, wie die im 4. Halssegment geschilderten.

Tumormitte. 1. Brustsegment (vgl. Tafel).

Auf einem Schnitt durch das 1. Brustsegment zeigt sich das Rückenmark aufgetrieben, von der Form eines Dreiecks, dessen Spitze nach hinten zu liegt. Das Gebilde ist bis auf die hintere Spitze rings umgeben von einer wohlerhaltenen zarten Pia. Ebenso sind die vorderen und hinteren Wurzeln und die vordere, etwas abgeflachte Fissur mit ihren Gefäßen erhalten.

Von der Rückenmarkssubstanz sind noch erhalten die Vorderstränge, angrenzende Reste der Vorderhornsubstanz und die lateralen Teile der Seitenstränge. Die Nervenfasern sind teils stark aufgelichtet, teils völlig geschwunden; die vorderen Wurzeln sind weniger gut erhalten als die hinteren.

Alles Übrige ist von einem ungemein zellreichen Tumor eingenommen. An der Grenze zwischen Tumor und restierendem Rückenmark befinden sich zahlreiche erweiterte Gefäße.

Im Bereich der beiden Vorderhörner sind teils erhaltene, mit Kern und Kernkörperchen versehene Ganglienzellen, teils geblähte, allerfeinst und gleichmäßig granulierte kernlose Gebilde zu sehen, die offenbar ebenfalls als Ganglienzellreste anzusprechen sind. Einzelne weitere Ganglienzellen, die bereits im Tumorgebiet am Rand gelegen sind, sind geschrumpft, wie scharfkantig anzusehen und färben sich in toto stark mit Hämatoxylin.

Der Tumor zeigt unregelmäßigen Bau, insofern als zellreichere Partien mit zellärmeren wechseln. Die zellärmeren zeigen rundliche und längliche Züge, die im wesentlichen um die zahlreichen Gefäße angeordnet sind. Dazwischen liegen die zellreicheren Abschnitte. Die Abgrenzung gegen das Rückenmark ist an manchen Stellen ziemlich scharf, an anderen Stellen zieht sich die zellreichere Zone zackig in die Rückenmarkssubstanz hinein.

Die Zellen der Geschwulst bestehen aus einem ungleich großen Protoplasmaleib, der vielfach eine kubische, mitunter auch eine längliche, manchmal auch eine polygonale Form besitzt. Er färbt sich mit Eosin gleichmäßig und läßt keine weiteren Einzelheiten seiner inneren Organisation erkennen.

Im allgemeinen ist jede der Zellen mit einem kugeligen bis ovoiden, wohlstrukturierten Kern ausgestattet, der ein deutliches Chromatingerüst, häufig auch ein großes Kernkörperchen erkennen läßt. Von Zeit zu Zeit finden sich Zellen, deren Kern stark gequollen erscheint, andere Zellkerne wieder sind sehr dunkel, hyperchromatisch. Manchmal begegnet man auch Zellen, deren Leib riesenhaft gebläht erscheint und 5—6 sehr eng aneinander gedrängte, teilweise übereinanderliegende Kerne mit deutlichen Kernkörperchen enthält. Mitosen können nicht wahrgenommen werden.

In diesen zellreichen Partien weist der Tumor vielfach kleine Spalten auf, die von netzförmigen Protoplasmabrücken durchzogen und zum Teil auch von verfetteten, vakuolisierten, aufgeblähten Elementen erfüllt sind.

Die zellärmeren Partien bestehen aus einem feinfaserigen, nach van Gieson sich gelb färbenden Grundgewebe, das von dem Protoplasma der Zellen auszugehen scheint.

Die Gefäßwände zeigen sehr stark verdickte Wandungen bestehend aus einem kernlosen hyalinen Bindegewebe, das sich nach van Gieson leuchtend rot färbt und keine elastischen Fasern enthält.

Abgesehen von den vielen bereits erwähnten dickwandigen Gefäßen ist der Tumor von einem höchst unregelmäßigen Spaltensystem durchsetzt. Die Spalten sind an der Oberfläche zum Teil abgeplattet und von einer einfachen Lage platter, in dem Tumor mit Fortsätzen zusammenhängender Zellen ausgekleidet; zum Teil sind sie erfüllt mit einer zusammengesinterten Masse, die rote Blutkörperchen, Fibrin, weiße Blutkörperchen und Blutkörperchentrümmer enthält.

Einzelne der dickwandigen Gefäße im Stroma des Tumors zeichnen sich durch eine Ansammlung von lymphocytenähnlichen Zellen aus, die anscheinend in perivaskulären Lymphräumen gelegen sind.

Am hinteren Rand des Tumors ließ sich an einer Stelle auf der angrenzenden bindegewebigen Pia eine Lage von Tumorzellen wie ein Zylinderepithel eine Strecke weit nachweisen, auch finden sich hinten in dem etwas aufgesplitterten Bindegewebe der Pia Tumorzellen vereinzelt und gruppenweise eingesprengt. Ganz auffallend muß die Gruppierung der Zellen erscheinen. Überall am

Saum der zahlreichen Lücken stellen sie sich wie Zylinderepithel, die Lücken umsäumend, auf, so daß häufig die Bilder von Drüsenschläuchen entstehen. Auch da, wo keine Hohlräume verhanden sind, ist die Anordnung ausgesprochen pallisadenartig. Manchmal stehen sie in dichter Gruppierung radiär um Gefäßlumina.

Auch da, wo das Geschwulstgewebe sich gegen die Pia abgrenzt, entstehen, dicht unterhalb dieser, epitheliale Auskleidungen des Grenzsaums.

Häufig sind die zellärmeren, faserreicheren Partien, die oft in der Mitte ein Gefäß führen, radiär von den Tumorzellen umstellt.

Die Bilder entsprechen häufig den Abbildungen Ribberts (Geschwulstlehre 1904 Figur 262 und 263), die er von Gliomen des Kleinhirns wiedergibt.

Auf einem Querschnitt durch das 3. Brustsegment ist das Rückenmark abgeplattet, die Querschnittsdicke hat sich wesentlich verringert. Der piale Überzug ist im ganzen wohlerhalten.

Im ganzen Rückenmark ist die Struktur so stark verändert, daß die topographische Orientierung nur durch die Lage der erhaltenen Nervenwurzeln und das Bindegewebsseptum der vorderen Inzisur gegeben ist.

Hintere und vordere Wurzeln zeigen, soweit sie im Schnitt erhalten sind, deutlichen Markscheidengehalt.

Im Rückenmark selbst werden die mittleren Teile von einer im ganzen quergestellten buchtigen Höhle eingenommen, die mit Blut erfüllt ist. In ihrer Umgebung finden sich Reste von Geschwulstgewebe von der Art des im 1. Brustsegment geschilderten, ferner reichliche Gefäße, gewuchertes Bindegewebe in ziemlich dicken Lagen und eine Anhäufung von braunen, pigmentführenden Zellen.

Rings an der Peripherie ist noch Nervengewebe, durchsetzt von zahlreichen, strotzend mit roten Blutkörperchen gefüllten Gefäßen mit stark hyalin verdickten adventitiellen Wandungen vorhanden. Das Nervengewebe ist vielfach aufgelockert und ohne deutliche Struktur.

Der Zentralkanal ist nirgends im Schnitt mehr aufzufinden. Nach der Topographie wären seine Reste in dem vor der Höhle gelegenen Gewebe zu suchen.

Die Höhle selbst ist überall buchtig, die Ränder zerklüftet, mit Divertikeln ausgestattet.

Der Lage nach nimmt sie ausgedehnte Teile der grauen Substanz der Hinterstränge ein. Sie enthält teils frische Blutmassen, in den Buchten auch mit der Wand nur in geringer Verbindung stehende Gewebsinseln. Ihre Auskleidung ist, namentlich an der ventralen Begrenzung, ein kernarmes kollagenes Bindegewebe von ziemlicher Dicke. An den Seitenteilen der Hinterwand ist ein Gliagewebe von sehr verschiedener Struktur nachzuweisen. An der einen Seitenwand ist es locker gefügt, durch zahlreiche Blutstraßen zerklüftet, vielfach auch von weiten, im Schnitt meist quergetroffenen Gefäßen durchzogen, deren adventitielles Bindegewebe stark vermehrt ist und in Netzen das Gliagewebe durchsetzt.

Nach der anderen Seite zu nimmt das Gliagewebe eine sehr kernreiche Beschaffenheit an. Die Zellen sind groß, dicht gestellt, saftig, mit großen bläschenförmigen Kernen. Das Protoplasma der Zellen steht vielfach untereinander in Verbindung. Die Fasern sind wenig deutlich.

An diese Höhlenbegrenzung schließt sich ventralwärts ein lockeres Gewebe ab, das sich zum Teil aus kollagenem, faserigem Bindegewebe, umgeben von dichten Zügen pigmenterfüllter Zellen zusammensetzt, teils aus dazwischen eingesprengtem Gliagewebe von kernreicher, tumorartiger Beschaffenheit. Stellenweise erscheint das Gliagewebe kernärmer mit schmäleren, dichtgefügten Kernen, den fertigen Gliazellen gleichend. Außerdem finden sich auch hier zahlreiche Gefäße von bekannter Beschaffenheit.

Das Pigment ist schollig körnig oder kristallinisch. Es ist zumeist in Zellen eingeschlossen und gibt fast durchweg die Eisenreaktion, so daß an Eisenpräparaten die Höhle halbmondförmig von einer breiten, blauen, klotzigen Zone umgeben ist.

An der hinteren Umgrenzung der Höhle, den hinteren Teilen der Hinterstränge entsprechend, sieht man in dem Gliagewebe reichlich weite Gefäße, von deren Adventitia eine starke, zusammenhängende, netzartige Bindegewebswucherung ausgeht und das Gliagewebe durchsetzt. Darin liegen noch vereinzelte pigmentführende Zellen und Lymphzellen.

Das Bindegewebe ist ziemlich arm an Kernen. In dem hier vorhandenen Gliagewebe sieht man ebenfalls nur wenig Kerne. Markfasern sind keine mehr vorhanden. Ab und zu sieht man kugelige, hyaline Körperchen (Corpora amylacea).

Weiter nach vorne zu sitzt dieser Gewebsschicht ein Rest des Vorderhorns auf mit ein paar spärlichen, gut erhaltenen, multipolaren Ganglienzellen, weitere sind nur noch als Reste zu erkennen. Erhaltene Nervenfasern sind in dem ganzen Gebiet nicht mehr nachzuweisen, sie finden sich nur noch in spärlichen Resten an der Peripherie, in ihrer Lage etwa den Seitensträngen entsprechend.

Die vordere Fissur ist in ihrem hinteren Teil geknickt und etwas nach rechts verschoben.

Im 5. Brustsegment (Fig. 2 S. 20) zeigt der Querschnitt am auffälligsten eine große offene Höhle, die fast die ganze rechte Hälfte des Querschnitts einnimmt und sich sogar noch etwas nach links über die Mittellinie hinaus erstreckt mit einem Divertikel, das gerade unter dem Bindegewebsstrang der vorderen Inzisur gelegen ist.

Zwischen Höhle und Pia ist noch eine dünne Lage von nervösem Gewebe anzutreffen. Die Höhle ist mit Eiweiß erfüllt und durch eine dünne Lage kollagenen Bindegewebes glattwandig ausgekleidet.

In der linken Rückenmarkshälfte liegt eine dichte, längsgestreckte, ovaläre Gliawucherung mit einem zentralen, spaltförmigen Hohlraum, in ihrer Lage etwa dem Vorder-Hinterhorn entsprechend. Diese Gliawucherung ist rings von einer etwas breiteren Schicht nervösen Gewebes umgeben.

Während die hinteren Wurzeln gut erhalten sind mit deutlicher Markscheidenfärbung, erscheinen die vorderen Wurzeln dünner, ihre Markscheiden sind jedoch ebenfalls noch gut erhalten. Die erhaltene nervöse Substanz des Rückenmarks enthält ebenfalls, allerdings stark aufgelichtete, Markscheiden, die in der Umgebung der ovalen Gliaschicht konzentrisch um deren Rand verlaufen, so daß der Eindruck entsteht, als ob sie verdrängt worden wären.

Von der grauen Substanz sind fast nirgends mehr zellige Elemente nachweisbar. Nur an der vorderen Begrenzung der Gliascheibe liegen um einen mit Eiweiß erfüllten und von mehreren kleinen Strängen nervöser Substanz durchzogenen Hohlraum noch schattenartige, geschrumpfte Reste multipolarer Ganglienzellen mit mehr oder minder deutlicher Kernfärbung.

Die mehrfach erwähnte Gliascheibe ist scharf gegen das umgebende nervöse Gewebe abgegrenzt. Sie besteht aus einem fein-

filzigen, dichten, faserigen Gliagewebe mit reichlichen, kleinen, runden, bläschenförmigen Kernen. Die zentrale Spaltbildung zeigt eine ziemlich glatte Begrenzung aus maschenreicherem Gliafasergewebe.

In der Umgebung der großen Höhle ist eine Gliaproliferation nicht nachzuweisen.

Vom Zentralkanal ist nirgends mehr etwas nachzuweisen. Um das Divertikel der großen Höhle verlaufen geschwungene Markfasern, die der vorderen Kommissur entsprechen dürften. Der Zentralkanal dürfte in die Höhlenbildung einbegriffen worden sein. Der Bindegewebsstrang der vorderen Inzisur ist in seinem oberen Teil etwas nach rechts verdrängt, offenbar durch die Gliascheibe, weiter nach hinten zu zeigt er dann eine Verdrängung nach links, so daß die Form eines S entsteht. Die letztere rührt offenbar von der großen Höhle im rechten Abschnitt des Rückenmarks her.

Ein Querschnitt durch das 8. Brustsegment (Fig. 3 S. 21) zeigt eine eigentümliche Formabweichung des an Volumen stark reduzierten Organs; es ist dreizipflig. Zwei Zipfel sind nach der Seite, der dritte nach hinten und rechts gerichtet.

Diese Form ist bedingt durch eine mächtige Gliaeinlagerung von der Form eines T. Der Hauptschenkel des T ist nach links gerichtet, die Querschenkel liegen in der rechten Rückenmarkshälfte und sind, der eine nach vorn, der andere nach hinten gerichtet.

Die weiße Marksubstanz und die hinteren Wurzeln umgeben rings die Gliawucherung. Sie zeigen beide gute Markscheidenfärbung. An den Grenzpartien erscheinen die Markfasern beiseite geschoben und teilweise komprimiert. Sie scheinen das gliöse Gebilde zirkulär zu umfassen und sind von ihm deutlich und scharf abgegrenzt. Die vordere Inzisur ist etwas nach rechts verschoben, ziemlich gefäßreich.

Die Gefäße zeigen hier keine Verdickungen. Auch die Pia ist überall zart.

An der Grenze der Gliawucherung, am Grunde, in der Nähe der vorderen Inzisur zieht sich ein langer plattgedrückter Streifen aus dichtgelagerten kubischen bis polyedrischen Zellen nach rechts hinüber. Er entspricht dem plattgedrückten Zentralkanal.

Am rechten Ende des Gliastreifens sitzt diesem ein Rest

des rechten Vorderhorns mit guterhaltenen multipolaren Ganglienzellen kappenförmig auf.

Auf der linken Seite ist ebenfalls vor dem Gliastreifen noch eine schmale Zone Vorderhorngewebes mit vereinzelten multipolaren Ganglienzellen nachweisbar, die sich dann allmählich zentralwärts verliert. In den Seitensträngen verlaufen die Gefäße vielfach konzentrisch um die Kuppe des Gliastreifens. Es ist daraus zu schließen, daß von dem gewucherten Gliagewebe eine Druckwirkung ausgeübt wird.

Die Gliawucherung ist aus einem derbfaserigen kompakten Gewebe zusammengesetzt, das reich ist an kleinen bläschenförmigen Kernen. Sie grenzt sich scharf gegen die übrige, mehr lockere Rückenmarkssubstanz ab. Im Innern enthält sie einen spaltförmigen Hohlraum von der gleichen T-Figur. Dieser ist überall gliös begrenzt, scheint z. T. mit platten Zellen ausgekleidet. Er enthält im Innern etwas geronnenes Eiweiß. Das gliöse Gewebe an der Grenze des Hohlraums ist lichter, maschiger, als das Übrige.

Die gliöse Wucherung nimmt also ein:

Rechts die Hauptmasse des Vorderhorns und reicht in den Seitenstrang. Nach hinten mit ihrem anderen Schenkel das Hinterhorn und wohl auch Teile der Hinterstränge.

Links nimmt sie einen kleinen Teil des Vorderhorns und einen Teil des Seitenstrangs ein. Das Hinterhorn ist komprimiert und etwas zur Seite gedrängt; in seinem hinteren Umfang ist es noch nachzuweisen.

In den Seitensträngen ist beiderseits, besonders links, eine Auflichtung nachzuweisen, die etwa den Pyramidenseitenbahnen entsprechen dürfte.

Ein Schnitt durch das 11. Brustsegment zeigt das Rückenmark in seinem Volum reduziert, vor allem in der Breitenausdehnung, so daß die Abplattung etwas aufgehoben und eine mehr spindelige Form hergestellt ist.

Auf dem Querschnitt zeigt sich zunächst wiederum eine — minder mächtige — Einlagerung eines gewucherten Gliagewebes von im ganzen dreieckiger Form, das mit seiner größeren Hälfte links und nach hinten zu gelegen ist. Die Spitze des Dreiecks liegt hinten links, die Basis vorn unmittelbar hinter dem auch hier vollständig plattgedrückten Zentralkanal.

In der gliösen Wucherung befindet sich exzentrisch eine dreieckige Höhle. Diese liegt so, daß nach vorn und vorne seitlich noch ein größerer Teil gliösen Gewebes erhalten ist, während nach hinten zu und hinten seitlich, wo die Höhle mit einer divertikelartigen Bucht endigt, die Höhle nur noch durch einen ganz schmalen Saum gliösen Gewebes begrenzt wird. Die Begrenzung der Höhle geschieht vorne teilweise durch einen schmalen Saum kollagenen Bindegewebes, im übrigen durch aufgelockertes maschiges Gliagewebe.

Die Gliawucherung nimmt ein: Das linke Hinterhorn und kleine Teile des rechten Hinterhorns, Teile der Hinterstränge beiderseits, links allerdings mehr als rechts.

Das übrige nervöse Gewebe ist intakt bis auf eine Auflichtung in beiden Seitensträngen symmetrisch in der Gegend der Pyramydenseitenstränge.

Die Pia ist überall zart und intakt. Der bindegewebige Streifen der vorderen Inzisur ist ziemlich gefäßreich. Er zeigt sich nicht verdrängt.

Der Zentralkanal liegt am hinteren Umfang der vorderen Kommissur als platter, vollständig an die Wand gedrückter Ependymzellhaufen.

Die gliöse Wucherung verhält sich im allgemeinen geradeso wie im vorigen Abschnitt, nur daß sie weniger umfangreich ist und weniger Verdrängungserscheinungen macht.

Die adventitiellen Gefäßwände sind durchweg hochgradig verdickt, kernlos, hyalin. Die Gefäße mit zelligen Elementen vollgepfropft. An der Peripherie der Gliawucherung stehen die Gefäße wie ein Saum um diese herum. Dies ist auch schon in früheren Abschnitten bemerkt worden. Eine Stelle ist noch besonders bemerkenswert. In dem schmalen gliösen Gewebssaum, der die divertikelförmige hintere Bucht der Höhle auskleidet, befindet sich ein geradezu narbenartiges, strahlenförmiges, hyalines Bindegewebsbündel. Man bekommt durchaus den Eindruck, daß es sich um hochgradige Verdickung adventitieller Gefäßwände mit nachfolgender Aufsplitterung handelt. Im Zentrum des Bündels nämlich, wo das Bindegewebe ziemlich solid ist, befinden sich zwei quergetroffene Gefäßlumina, die mit zelligen Elementen erfüllt sind. An einer Stelle sieht man ganz deutlich, wie die faserige Bindegewebsproliferation von der enorm verdickten Ad-

ventitia ausgeht, die Stelle liegt besonders nahe dem Lumen der großen Höhle.

Ein Querschnitt durch das 2. Lendensegment (Fig. 4 S. 23) zeigt uns das Rückenmark in normaler, der Lendenanschwellung entsprechender Form. In den Hintersträngen nahezu symmetrisch hinter der vorderen Kommissur erscheint eine von vorn nach hinten ovale, schon für das bloße Auge scharf abgegrenzte Gliascheibe, die eine exzentrisch gelegene Höhle aufweist. Die Höhle liegt im hinteren Abschnitt der Gliascheibe und besitzt eine ähnliche, nur bei weitem kleinere Form als diese. Die Begrenzung der Höhle bildet ein maschiges aufgelockertes Gliagewebe von geringer Ausdehnung. Nach der Peripherie zu wird es rasch kompakt, kernreich und bildet ein dichtes Fasernetz. Es ist von dem wohl erhaltenen, etwas komprimiert erscheinenden nervösen Gewebe der Hinterstränge scharf abgegrenzt. Die Kerne der Wucherung sind klein, bläschenförmig und färben sich ziemlich intensiv.

Ganz an der Peripherie besteht beiderseits lateral in den Seitensträngen in schmaler Zone eine leichte Auflockerung des nervösen Gewebes.

Sonst zeigt sich überall normales Rückenmarksgewebe, auch der Rest der Hinterstränge ist wohlerhalten. Der Zentralkanal tritt wiederum als flacher, etwas alveolär angeordneter Zellhaufen in Erscheinung.

Die Gefäße, besonders diejenigen, die um die Gliascheibe herumstehen, zeigen wieder stark verdickte, hyaline, bindegewebige Wandungen. Eine Zellinfiltration der Gefäße und Gefäßwände ist nicht zu finden. Deutlich bemerkt man auch hier wieder das Bestreben der Gefäße, bindegewebige Ausläufer um die Peripherie der Gliawucherung herumzuschicken.

Die Pia ist überall zart. Der bindegewebige Strang der vorderen Inzisur ist nicht verschoben. An seiner hinteren Peripherie, etwas von ihm getrennt, sind einige, besonders stark verdickte Gefäße zu sehen. Sie sind zum Teil in Längsschnitten getroffen.

Ein Querschnitt durch das obere Sakralmark (Fig. 5 S. 24) zeigt eine starke Verminderung des Gesamtvolums. Das Organ ist vorne abgeflacht, nach hinten zu oval, etwas aufgetrieben.

Hinter einem völlig plattgedrückten, langgestreckten Zellhaufen, der die Stelle des Zentralkanals einnimmt, erscheint, symmetrisch in beiden Hintersträngen gelegen und diese fast

völlig einnehmend eine gliöse Scheibe von der Form eines Dreiecks mit der Spitze nach hinten. Genau konzentrisch liegt in ihr, ihre Form getreulich nachahmend, eine verhältnismäßig kleine Höhle.

Die Scheibe ist von dem umgebenden nervösen Gewebe scharf getrennt. Lateral grenzt sie beiderseits an die Hinterhörner, von denen ein kleiner Teil in die gliöse Wucherung miteinbezogen zu sein scheint. Nach hinten bildet die Begrenzung der Rest der Hinterstränge.

Die gliöse Wucherung ist von derselben mikroskopischen Beschaffenheit, wie in den weiter oben gelegenen Abschnitten und verhältnismäßig von weit größerem Umfang. Die Grenze der Höhle bildet ein weitmaschiges, faseriges Gliagewebe, in dem eben eine Bindegewebsproliferation von seiten der Gefäßwände vor sich zu gehen scheint. Noch deutlicher als weiter oben beschrieben zeigt sich in diesem Abschnitt der Prozeß der Bindegewebsbildung durch Wucherung und Aufsplitterung der Gefäßadventitia, die an allen Gefäßen stark, zum Teil ganz enorm, verdickt ist und von der an einer Stelle schöne Strahlen radiär ausgehen. Der größte Teil der Hinterstränge ist von der gliösen Wucherung eingenommen. Der an der hinteren Peripherie liegende Rest ist aufgelichtet. Eine weitere Auflichtung findet statt in schmaler Zone an der Peripherie der Seitenstränge. Die hintere Kommissur ist verschwunden. Ein kleiner Teil der Vorderhörner scheint von der Gliawucherung erfaßt zu sein. Der übrige, weitaus größere Teil ist intakt, ebenso wie die übrigen nervösen Elemente.

Die vordere Fissur präsentiert sich als dicker, kurzer, gefäßreicher Bindegewebsstrang. Eine zellige Infiltration der Gefäße bzw. ihrer Wandungen findet nicht statt.

Bei einem Querschnitt durch das unterste Sakralmark (Fig. 6 S. 24) findet sich eine annähernd kreisrunde Scheibe, an deren Peripherie ein ungleicher, immer ziemlich schmaler Mantel von markhaltigen Nervenfasern zirkulär um eine konzentrisch gelegene, im allgemeinen solide, mächtige Scheibe gliösen Gewebes herumzieht. Das nervöse Gewebe ist vielfach aufgelockert, stellenweise komprimiert durch die Gliascheibe.

An einer Stelle am Rand der gliösen Schicht findet sich ein solider, plattgedrückter Ependymzellhaufen und davor einige deutlich gefärbte Markfasern, die somit der vorderen Kommissur entsprechen würden. Weitere Einzelheiten sind nicht zu erkennen.

Das gliöse Gewebe verhält sich wie das an den oberen Abschnitten, bloß ist es im Verhältnis viel mächtiger, es macht ebenfalls Verdrängungserscheinungen. In der Mitte ist es aufgelichtet grobmaschig, eine regelrechte Höhlenbildung hat noch nicht stattgefunden.

Die Gefäße sind auch hier hyalin stark verdickt. Die präkapillären Gefäße sind recht zahlreich.

Epikrise.

Wir haben also vor uns ein Rückenmark, in welchem in der Höhe des 5. Halssegments eine Höhlenbildung in den Hintersträngen erscheint, welche Höhlenbildung sich mit einer typischen gliomatösen stiftförmigen Geschwulstbildung bis zum 8. Halssegment fortsetzt. Zwischen 8. Halssegment und 1. Brustsegment wird das Rückenmark äußerlich stark aufgetrieben, es hat sich hier ein fast den ganzen Querschnitt einnehmender Tumor vom Typ des Neuroepithelioma gliomatosum im Sinne Rosenthals[1]) entwickelt, das sich bis unterhalb des 2. Brustsegments fortsetzt und am unteren Pol eine apoplektische Cyste enthält. Kurz darunter entwickelt sich unter Abnahme des Gesamtvolums des Rückenmarks ein gliomatöser Stift mit zentraler Höhlenbildung, der sich durch sieben Segmente in einer Länge von 12 cm fortsetzt. Zwischen 9. und 10. Segment beginnt eine neue Höhlenbildung in einem Gliastift, die bald einer soliden Bildung Platz macht, dann wieder Höhlenbildung zeigt und zum Schluß im untersten Sakralmark in einen soliden Gliastift übergeht. Neben der langen röhrenförmigen Höhlenbildung finden sich im 8. Halssegment mehrere Spalten, die offenbar auf Erweichung durch Stauung zurückzuführen sind. Außerdem finden wir mehrere Höhlenbildungen durch Blutung und im 5. Brustsegment eine große bindegewebige ausgekleidete Höhle, die mit dem Gliom nichts zu tun hat und sich nur auf eine Länge von 2½ cm erstreckt. Ob diese Höhle den Rest eines vollkommen erweichten kleinen Tumors vorstellt, oder vielleicht ein erweitertes Lymphgefäß ist, kann ich nicht entscheiden. Die Höhlen sind alle bindegewebig oder gliös

1) Thielen, D. Ztschr. f. Nervenheilk. 35, hat neuerdings von einem derartigen Tumor berichtet, der das Rückenmark in nahezu seiner ganzen Länge stiftförmig durchsetzt. Er nimmt ein Drittel bis nahezu den ganzen Querschnitt des Rückenmarks ein und zeigt zentrale Höhlenbildung.

ausgekleidet; eine epitheliale Auskleidung habe ich mit Ausnahme der im Gebiet des großen zellulären Tumors eigentümlichen Anordnung der Zellen um größere oder kleinere Lücken nicht feststellen können. Das Leiden dauerte in dem vorliegenden Fall vom 1. Erscheinen eines Symptoms bis zum Exitus 4 Jahre. Die ersten Symptome wurden klinisch festgestellt in der Gegend des 8. Zervikal- bis 1. Dorsalsegments; es ist dies der Bezirk, wo ja auch bei der Sektion die größten anatomischen Veränderungen gefunden werden. Daß der zelluläre Tumor von Anfang an hier zur Entwicklung gekommen sei, dürfte ausgeschlossen sein, es ist anzunehmen, daß sein Alter nach Monaten und nicht nach Jahren zu zählen ist. Tatsächlich hat sich das Befinden der Frau, bei der das Leiden zuerst recht langsame Fortschritte machte, zuletzt außerordentlich rapid verschlimmert. Der Tumor zwischen C. 8 und D. 3 hat einen vollständigen Block gebildet, so daß die weiter unten zur Ausbildung kommenden anatomischen Veränderungen keine Symptome machen konnten. Im Gebiet von C. 8 finden sich schwerwiegende Entwicklungsstörungen. Markhaltige Nervenfasern in der vorderen Fissur sind meines Wissens noch nirgends beschrieben worden. Auch die markhaltigen Nervenbündel an ganz ungewöhnlichen Plätzen im Rückenmark stellen sicherlich Entwicklungsanomalien dar. Der ungewöhnlich zellreiche Ependymhaufen in der Gegend des Zentralkanals spricht ebenfalls für eine kongenitale Entwicklungsanomalie im Sinne J. Hoffmanns. Der Ependymzellhaufen hat im kleinen ein ganz ähnliches Aussehen, wie der zelluläre Tumor in den obersten Teilen des Brustmarks im großen.

Die Entstehung der zellulären Geschwulst an der Stelle eines primär vorhandenen harten Glioms vom Typus der ausgereiften Zellen darf wohl angenommen werden. Sie kann entweder dadurch entstanden sein, daß eine Anaplasie im Sinne Hansemanns stattgefunden hat, oder aber daß neben einem harten Gliom embryonale Keime bereit lagen und ihrer Auslösung harrten. Es ist nötig, einige Ausführungen über die Auffassung der Gliastifte als blastomatöse Bildungen zu machen: K. Miura hat eine Reihe von Einwänden dagegen erhoben. Er will die Gebilde als hyperplastische Bildungen aufgefaßt wissen und begründet dies damit, daß er für echte Blastome eine schon äußerlich sichtbare Auftreibung des Rückenmarks verlangt, wie dies in dem vorliegenden

Fall ja auch bei dem unzweifelhaften Tumor in den ersten Dorsalsegmenten ohne weiteres zutrifft. Die Abplattung von vorn nach hinten, also eine Verminderung des Volums, führt er gegen die Annahme eines Tumors ins Feld.

Dem ist zu entgegnen, daß es ausgereifte sog. harte Gliome von ungeheuer langsamem Wachstum zweifellos gibt. Daß sich in diesen Fällen das Rückenmark bei der Sektion nicht nur nicht aufgetrieben, sondern sogar in seinem Volum vermindert zeigt, halte ich nicht für übermäßig erstaunlich. Das Rückenmark hat in den langen Jahren der Erkrankung Zeit gehabt, sich der Erkrankung anzupassen. Es ist ferner zu bedenken, daß ziemlich rasch eine Höhlenbildung im Tumorgewebe zustande kommt, die ohne weiteres zu einer äußerlich erkennbaren Volumverringerung des Organs führen kann. Der weitere Einwand, daß Gliome einen akuteren Verlauf nehmen, als die von ihm angenommenen hyperplastischen Gliosen, ist nicht stichhaltig, denn es gibt überall schnell und langsam wachsende Tumoren und seine Einwendung bietet keinen Grund, weshalb man nicht mit Storch, der den Vergleich des Fibroms zum Sarkom heranzieht, eine echte Geschwulstbildung annehmen sollte. Ein Einwand Saxers, daß es nämlich häufig schwer zu sagen sei, ob eine vorhandene Glianeubildung wirklich das Produkt einer echten blastomatösen Bildung ist, oder aber eine reaktive Wucherung nach einer Entzündung des Marks mit Höhlenbildung, ist schwerer zu widerlegen. Im vorliegenden Fall jedoch, wo neben dieser Neubildung noch ein ganz sicher echter Tumor vorhanden ist, wo schwerwiegende Entwicklungsstörungen sicher nachgewiesen sind, wo außerdem der Gliastift so deutlich blastomatösen Charakter zeigt, kann man ohne große Bedenken von einer blastomatösen Bildung sprechen. Einen weiteren Einwand Miuras, daß manche Fälle von Syringomyelie mit Gliawucherung intra vitam symptomlos verlaufen und erst zufällig bei Autopsien gefunden werden (Simon, Bäumler), was beim Gliom nie der Fall sei, halte ich ebenfalls nicht für stichhaltig. Es muß eben im Rückenmark schon zu ziemlich ausgedehnten Zerstörungen kommen, ehe im Leben Symptome in die Erscheinung treten, sonst wären ja auch die von ihm angeführten Befunde nicht möglich gewesen. Wenn nun zugegeben wird, daß es sehr langsam wachsende Gliome gibt, so ist nicht einzusehen, weshalb nicht derartige Patienten, ohne daß sich bei ihnen Zeichen

einer Rückenmarkserkrankung gefunden hätten, an einer interkurrenten Erkrankung ad exitum kommen und bei ihnen die fraglichen Veränderungen gefunden werden sollten. Saxer hat Recht, wenn er sagt: „Mit der herrschenden Lehre und der Cohnheimschen Theorie in Einklang zu bringen, ist die Vorstellung von fötalen Keimen nur dann, wenn man diese als echte Geschwulst im gewöhnlichen Sinne auffaßt. Zulässig erscheint dies in der Tat in denjenigen Fällen, bei denen die Gliawucherungen sich in Form eines festen aus der Rückenmarkssubstanz ausschälbaren Stiftes repräsentiert."

Daß dies im vorliegenden Fall zutrifft, glaube ich deutlich genug demonstriert zu haben. Außerdem spricht eben die ganze Anlage des vorliegenden Stiftes mit den Verdrängungserscheinungen usw. für ein Blastom.

Was die Frage der Höhlenbildung in diesen Tumoren anlangt, so möchte ich sie mit Schlesinger und zahlreichen anderen Autoren auf Ernährungsstörungen infolge von Veränderungen von seiten der Gefäße zurückführen. Die Gefäße sind fast sämtlich hyalin degeneriert. Was nun das Primäre ist, die Gefäßerkrankung oder der Tumor, dürfte schwer zu entscheiden sein. Schlesinger nimmt an, daß die Gefäßerkrankung eine der zentralen Gliose koordinierte Rolle spiele. Man könnte einen folgenden Gang der Dinge sich denken: wenn man überlegt, daß im vorliegenden Fall die Frau mit ihren kongenitalen Entwicklungsanomalien immerhin 52 Jahre alt geworden ist, ohne daß sich Symptome gezeigt haben, so muß angenommen werden, daß die embryonalen Keime viele Jahrzehnte lang untätig mit starker potentieller Energie begabt dagelegen haben, bis irgendein uns nicht bekannter Vorgang ihr Wachstum ausgelöst hat, wie dies etwa bei einer Uhr der Fall wäre, die zwar aufgezogen ist, bei der das Pendel aber nicht in Gang gesetzt wird. Wird eines Tages das Pendel in Gang gesetzt, so läuft sie eben ab. Man könnte ja als das auslösende Moment eine Entzündung betrachten; dies muß jedoch nicht sein, aber in Fällen, wo eben tatsächlich eine Entzündung neben der Tumorbildung vorhanden ist, wie hier, gibt diese Tatsache doch zu denken. Wenn ich mich auf diesen Boden stellen würde, so könnte ich allerdings den Einwand, daß diese Entzündung ebenso gut sekundär infolge des regressiven Gewebszerfalls usw. eingetreten sein könne, nicht widerlegen. Es läßt sich natürlich ebensogut

ein Trauma, das nur geringer Art zu sein braucht und deshalb in der Anamnese gar nicht erwähnt wird, die Rolle des auslösenden Moments gespielt haben.

Nippe berichtet über einen derartigen Fall, wonach ein Trauma leichtester Art in wenigen Wochen ein zelluläres Gliom hervorgerufen hat, er nimmt eine lokale Disposition des Gewebes, bzw. eine verminderte Widerstandsfähigkeit gegenüber der Entwicklung eines Tumors an. Die Frage nach der bindegewebigen Auskleidung der Höhle an den Stellen, wo die Höhlen sicher nicht erweiterte Lymphgefäße bzw. durch Lymphstauung entstanden, sondern eben die Zerfallshöhlen des Tumors sind, ist in diesem Fall sicher dahin zu beantworten, daß dieses Bindegewebe aus den hochgradig gewucherten adventitiellen Gefäßwandungen stammt. Daß natürlich Fälle vorkommen können, wo eine piale Auskleidung der Höhle stattfindet, wie Gerlach dies will, soll nicht bestritten werden, die Verallgemeinerung dieses Satzes jedoch, sowie die daraus gezogene Schlußfolgerung, treffen nicht zu.

Petrén beantwortet die Frage, ob dieselbe Ursache, welche das abnorme Wachstum der Ependymzellen hervorgerufen hat (chronische Entzündung), gleichzeitig auch die sklerotischen Prozesse bedingt hätte, oder ob die sklerotischen Prozesse die Folge der Ependymwucherung darstellen, nicht. Er findet für seinen ersten Fall, „daß die Bindegewebswucherung in diesem Rückenmark, wenn sie auch nicht gerade als eine Narbenbildung bezeichnet werden kann, jedenfalls als eine Art von Ausheilung zu deuten ist, in dem die Bindegewebsentwicklung und die Gefäßveränderung in der Form, in welcher sie jetzt im Rückenmark vorhanden sind, mit einem Abschluß der krankhaften Prozesse im Zusammenhang zu bringen sind".

Ich habe die Fälle, in denen zelluläre Gliome erweichen und zu Höhlenbildungen führen, unberücksichtigt gelassen, da es sich in meinem Fall ja nicht um einen derartigen Prozeß handelt und solche Fälle ja ohne weiteres plausibel und erklärlich sind. Was den Namen Neuroepithelioma gliomatosum anbetrifft, so habe ich ihn im Anschluß an Rosenthal gewählt, wegen der Neigung der Zellen in dem zellulären Tumor, an allen möglichen Stellen Drüsenlumina bzw. künstliche Neuralrohre zu bilden. Wenn Borst sagt, daß die Hoffmann-Schlesingersche Annahme vom Zurückbleiben von embryonalen Keimen in der Schließungs-

linie des Zentralkanals im intrauterinen Leben, nicht befriedige, so können ja auch noch andere Entwicklungsstörungen als möglich und vorhanden betrachtet werden.

Ernst weist darauf hin, daß Ependym und umgebende Glia auch im späteren Leben gelegentlich wuchern. Ferner führt er bei der Besprechung des Neuroepithelioms aus, „daß Schläuche mit ependymalem Charakter nicht so ohne weiteres vom Zentralkanal abgeleitet werden dürfen, weil die Möglichkeit nicht von der Hand zu weisen ist, daß Gliazellen **während** der proliferierenden Tätigkeit ependymalen Charakter wieder annehmen können, als eine Art von Rückschlag auf die Ahnenform. Dies könnte bei dem vorliegenden Fall sehr gut zutreffen und damit wäre die Entstehung des Neuroepithelioms in den ersten Dorsalsegmenten zwanglos erklärt.

Neuerdings hat Schlapp einen ähnlichen Fall berichtet. Der zelluläre Tumor soll sich bei ihm erst nach einer Operation entwickelt haben.

Es wäre vielleicht gut, wenn der Name „Syringomyelie“ für diejenigen pathologischen Vorgänge reserviert würde, die sich durch das Wachstum stiftförmiger Gliome in größeren Abschnitten des Rückenmarks mit ihren Folgeerscheinungen dokumentieren.

Für alle anderen Arten der Genese könnte man dem Vorschlag Saxers folgen und die Grundläsion mit dem auffallendsten Symptom zusammen nennen, also z. B.: „Traumatische Syringomyelie“, „Meningomyelitis mit Syringomyelie“ usw. Allerdings bliebe dann noch eine Reihe unklarer Fälle, die in keine der Kategorien einzureihen wären.

Dann, und wenn angenommen wird, daß solche Gliome ätiologisch auf kongenitale Entwicklungsstörungen bei der Anlage des Zentralkanals zurückgeführt werden, dann hätte Schlesinger Recht: „Sowohl die mit Gliawucherung einhergehenden, als auch mit kompakter Zylinderepithelauskleidung versehenen Höhlen bilden anatomisch eine Reihe, an deren einem Ende die vollständig mit Epithel ausgekleidete Hydromyelie, an dem andern die nur von Bindegewebe und Glia umgebene Syringomyelie steht.“

Meinem hochverehrten Chef, Herrn Geheimrat Ernst, spreche ich für die Überlassung des Materials, sowie für seine stets bereite Unterstützung und Anregung meinen besten Dank aus.

Auch dem I. Assistenten des Instituts, Herrn Dr. Paul

Schneider, bin ich für wertvolle Unterstützung zu Dank verpflichtet.

Literatur.

Bawli, Syringomyelie u. Trauma. I.-D. Königsberg 1896.
Bäumler, Höhlenbildungen im Rückenmark. D. Arch. f. klin. Med., Bd. 40.
Borst, Die Lehre von den Geschwülsten 1902 und Lubarsch-Ostertags Erg. IX, 1903.
Charcot, zit. Wieting.
Chiari, Über die Pathogenese der sog. Syringomyelie. Zeitschr. f. Heilkunde, Bd. 9.
Daxenberger, Über Gliombildung u. Syringomyelie. I.-D. Erlangen 1890.
Enders, Ein Fall von Syringobulbie mit Sektionsbef. Deutsch. Arch. f. kl. Med., Bd. 93.
Ernst, Die Morphologie der Mißbildungen des Menschen und der Tiere. III. T., II. Abt., 2. Kap.
Fauth, Über die Beziehungen zw. Trauma u. Syringomyelie. Zieglers Beitr., Bd. 54.
Gerlach, Ein Fall von kong. Syr. u. intramedull. Teratombildung. D. Z. f. Nervenhlk., Bd. 5.
Glaser, Ein Fall v. cerebr. Angiosarkom des Rückenmarks. Arch. f. Psych., Bd. 16.
Hallopeau, zit. Chiari.
Hoffmann, Zur Lehre v. d. Syringomyelie. D. Z. f. Nervenhlk., Bd. 3.
Joffroy u. Achard, zit. Hoffmann, Saxer.
Kronthal, Zur Pathol. d. Höhlenbildungen im Rückenmark. Neurol. Centralbl. 1889.
Kaiser u. Küchenmeister, Arch. f. Psych., Bd. 30.
Kahler u. Pick, Beitr. z. Lehre v. d. Syringomyelie u. Hydromyelie. Prager Vierteljahrsschr. 141 u. 142.
Langhans, Über Höhlenbildung im Rückenmark als Folge von Blutstauung. Virch. Arch., Bd. 85.
Lazarew, Zur path. Anat. d. gliösen Syr. D. Z. f. Nervenhlk., Bd. 35.
Leyden, Klinik der Rückenmarkskrankheiten, Bd. II u. Hydromyelie u. Syr. Virch. Arch., Bd. 68.
Miura, K., Über Gliom des Rückenmarks u. Syr. Zieglers Beitr., Bd. 11.
Miura, M., Zur Genese der Höhlen im Rückenmark. Virch. Arch., Bd. 117.
Moeller, Ein Fall von Gliosarkom des Rückenmarks usw. D. med. Wochenschrift 1897.
Minor, Über zentrale Hämatomyelie. Arch. f. Psych., Bd. 24.
Müller u. Meder, Ein Beitr. z. Kenntn. d. Syr. D. Ztschr. f. klin. Med., Bd. 28.
Nippe, Traumatisch entstandenes Gliosarkom des Gehirns usw. Frkft. Z. f. Path., Bd. 11.
Ollivier, zit. Chiari usw.
Petrén, Zur path. Anat. u. Pathogenese der Syr. usw. Virch. Arch., Bd. 196.
Pinner, Kapilläres Hämangiom bei Syr. Baumgartens Arb. a. d. path. Inst. Tübingen, Bd. 9.
Philippe et Oberthur, Syringomyélie. Ref. Ctrbl. f. Allg. Path., Bd. 12, S. 604.
Reisinger u. Marchand, Über das Gliom des Rückenmarks. Virch. Arch. Bd. 98.
Rhein, Syringom. with syringobulbia. Ref. Ctrbl. f. allg. Path., Bd. 20, S. 357.

Redlich, Zur path. Anat. d. Syr. usw. Ztschr. f. Heilk. XII.
Rosenblath, Zur Kasuistik der Syr. u. Pachymeningitis cerv. hypertr. D. A. f. klin. Med., Bd. 51.
Rosenthal, Über eine eigenartige m. Syr. kompliz. Geschwulst usw. Zieglers Beitr., Bd. 23.
Saxer, Beiträge zur Kenntnis der sog. Syr. Zieglers Beitr. Bd. 20.
—, Die Syr. Ctrlbl. f. allg. Path., Bd. 9, 1898.
—, Ependymepithel, Gliome usw. Zieglers Beitr., Bd. 32.
Schlesinger, Die Syringomyelie. Eine Monographie. Wien 1895.
Schaffer u. Preiß, Hydromyelie u. Syr. A. f. Psych., Bd. 23.
Schmaus, Lubarsch-Ostertags Erg.: Syr. u. Hydromyelie, Bd. 1, 1894. Kompressionsmyelitis 1890.
Schulze, Über Befunde von Hämatomyelie usw. D. Z. f. Nervenhlk., Bd. 8.
—, Über Spalt-, Höhlen- und Gliombildung usw. Virch. Arch., Bd. 87.
—, Weiterer Beitrag zur Lehre v. d. zentr. Gliose usw. Virch. Arch., Bd. 102.
—, Klin. u. Anat. über die Syr. Ztschr. f. klin. Med., Bd. 13.
—, Beitrag zur Lehre v. d. Rückenmarkstumoren. A. f. Psych., Bd. 8.
Schüppel, Das Gliom u. Myxogliom des Rückenmarks. Arch. d. Heilk., Bd. 8.
Schlapp, An unusual case of syr. Ref. Ctrlbl. f. allg. Path.
Schüle, Beitrag zur Kenntnis d. zentr. Höhlenbildung im Rückenmark. D. Arch. f. klin. Med., Bd. 20.
Stilling, Neuere Untersuchungen über den Bau des Rückenmarks. Cassel 1859.
Strümpell, Beitr. z. Path. d. Rückenmarks. Arch. f. Psych., Bd. 10.
Simon, Über Syr. u. Geschwulstbildung im Rückenmark. A. f. Psych., Bd. 5.
Seebohm, I.-D. Straßburg 1888.
Sokolóff, A. f. klin. Med. 41. Arb. aus d. path. Inst. Dorpat 1887.
Storch, Über die path.-anat. Vorgänge am Stützgerüst usw. Virch. Arch. Bd. 157.
Straub, Beitr. zur Lehre v. d. Syr. D. Arch. f. klin. Med., Bd. 54.
Weigert, Beitr. z. Kenntn. d. norm. menschl. Neuroglia. Abh. d. Senckenb. naturf. Ges. 1895.
—, Zur path. Anatomie d. Neurogliafasergerüsts. Ctrlbl. f. allg. Path. 1890.
Virchow, Die Beteiligung des Rückenmarks an der Spina bifida u. die Hydromyelie. Virch. Arch., Bd. 27.
Wilson, Un cas de syr. et de syringobulbie. Ref. i. Ctrlbl. f. allg. Path., Bd. 16, S. 86.
Wieting, Meningomyelitis cerv. chron. Zieglers Beitr., Bd. 13.
—, Meningomyelitis mit Syr. Zieglers Beitr., Bd. 19.
Westphal, Über einen Fall v. Höhlen- und Geschwulstbildung usw. A. f. Psych., Bd. 5.

Lebenslauf.

Geboren wurde ich, Otto Riedel, zu Öhringen in Württemberg, als Sohn des Kaufmanns Ludwig Riedel und dessen Gattin Anna, geb. Zöller. Das Reifezeugnis erhielt ich im Herbst 1907 am Gymnasium in Eßlingen a. N. Ich studierte in der Folge in Tübingen, Würzburg, Rostock und Heidelberg.

In Würzburg genügte ich meiner militärischen Pflicht.

Das Physikum bestand ich im Frühjahr 1912 in Heidelberg, das Staatsexamen im Herbst 1914 ebendort.

Meine Approbation als Arzt erhielt ich im Anschluß an das Staatsexamen.

Ich war zu Beginn des Krieges im Feld bei der Truppe und später in der Heimat bei Ersatztruppenteilen und Garnisonlazaretten als Sanitätsoffizier tätig, trat dann als Assistent ins pathologische Institut in Heidelberg ein, von dort kam ich als Assistent in die Nervenheilanstalt Haus Rockenau bei Eberbach a. N. Zurzeit betätige ich mich als praktischer Arzt in Bösingfeld i. Lippe.

Otto Riedel.

G. Pätz'sche Buchdruckerei Lippert & Co. G. m. b. H., Naumburg a. d. S.

G. Pätz'sche Buchdruckerei
Lippert & Co. + G. m. b. H.
+ Naumburg a. d. S. +